BLOQUE 2. LA ORGANIZACIÓN BÁSICA DEL CUERPO HUMANO Y SU RELACIÓN CON LA SALUD

1. Los niveles de organización del cuerpo humano.
2. Estructura y funcionamiento general del cuerpo humano: unidades básicas (células, tejidos, sistemas) y actividad vital.
3. Diagramas y modelos de organización corporal, antropometría básica, biotipos y cañones de medida.
4. Órganos y sistemas relacionados con el movimiento humano y desempeño motriz. Adecuación a cada tipo de actividad artística.
5. La salud, los hábitos de vida saludables en el mundo artístico y sus beneficios.
6. Consecuencias negativas que tiene, sobre diferentes órganos y sistemas del cuerpo humano, una inadecuada y mala práctica física.
7. El cuerpo humano y los factores que lo caracterizan.
8. Características determinantes en el componente humanista y en el componente científico del cuerpo humano.

BLOQUE 2. LA ORGANIZACIÓN BÁSICA DEL CUERPO HUMANO Y SU RELACIÓN CON LA SALUD.

LOS NIVELES DE ORGANIZACIÓN DEL CUERPO HUMANO.

El cuerpo humano presenta varios niveles de complejidad estructural (figura 2.1), el más sencillo de los cuales es el *nivel químico*, en este nivel, los **átomos**, minúsculas unidades de materia, se combinan para formar *moléculas* como agua, glucosa y macromoléculas como proteínas, ácidos nucléicos… las cuales, a su vez, se asocian de formas determinadas para formar orgánulos que a su vez se reunirán para formar **células**, las unidades más pequeñas de los seres vivos.

Todas las células desempeñan algunas funciones comunes, pero cada tipo de célula específico puede variar en tamaño y forma, reflejando sus funciones en el cuerpo.

Los seres vivos más sencillos se componen de una única célula, pero la escala estructural de los organismos complejos, como los árboles o los seres humanos, ha avanzado hasta el *nivel tisular*. Los **tejidos** son grupos de células similares con una función común cada uno de los cuatro tipos tisulares básicos (epitelial, conectivo, muscular y nervioso) desempeña una función definida y diferente en el cuerpo.

Un **órgano** es una estructura compuesta de dos o más tipos de tejido que desempeña una función específica en el cuerpo; en este *nivel orgánico* ya son posibles algunas funciones extremadamente complejas. Por ejemplo: el intestino delgado, que realiza la digestión y absorbe los alimentos, se compone de los cuatro tipos de tejidos.

Un **sistema orgánico** es un grupo de órganos que funciona de forma conjunta para alcanzar un objetivo común. Por ejemplo, el aparato digestivo incluye el esófago, el estómago y los intestinos grueso y delgado, por nombrar algunos de sus órganos, cada uno de los cuales desempeña su propia función. Mediante la colaboración, todos ellos mantienen los alimentos en movimiento en el aparato digestivo, de forma que se descompongan correctamente y se absorban en la sangre, proporcionando la energía que necesitan las células de todo el cuerpo.

En total, nuestro cuerpo u **organismo,** el nivel más elevado de organización estructural, se compone de once sistemas.

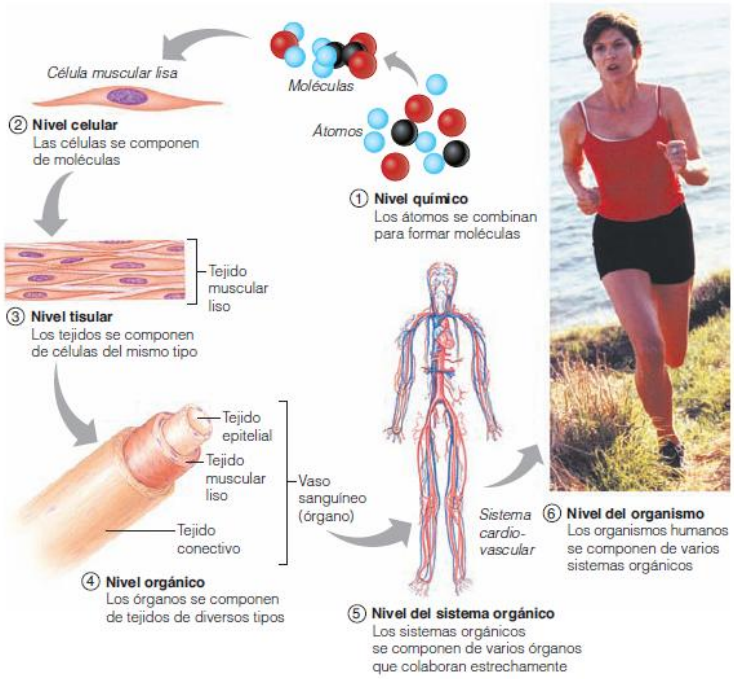

Figura 2.1 El esquema representa los distintos niveles de organización que existen en un organismo.

ESTRUCTURA Y FUNCIONAMIENTO GENERAL DEL CUERPO HUMANO: UNIDADES BÁSICAS (CÉLULAS, TEJIDOS, SISTEMAS) Y ACTIVIDAD VITAL.

NIVEL QUÍMICO

Toda la materia está compuesta por un número limitado de sustancias únicas llamadas **elementos**, que no pueden ser degradadas en sustancias más sencillas por métodos químicos ordinarios. Como ejemplos de elementos, podemos citar muchas sustancias comunes como el oxígeno, el carbono, el oro, el cobre y el hierro. Cada elemento está compuesto por partículas o componentes básicos más o menos idénticos llamados **átomos.** Debido a que cada elemento es único, los átomos de cada uno difieren de los de todos los demás elementos.

Cuando dos o más átomos se combinan químicamente se forman las moléculas. Si se juntan dos o más átomos del mismo elemento, se produce una molécula de ese elemento. Por ejemplo, cuando se crea un enlace entre dos átomos de hidrógeno, se forma una molécula de gas hidrogeno; en cambio cuando dos o más átomos *diferentes* se combinan para formar una molécula, nos referimos a ésta más específicamente como molécula de un **compuesto.**

$$\text{H (átomo)} + \text{H (átomo)} \rightarrow H_2 \text{ (molécula)}$$

$$4H + C = CH_4 \text{ (metano)}$$

Todas las sustancias químicas que se encuentran en el organismo están incluidas en una de las dos clases principales de moléculas:

- Compuestos orgánicos
- Compuestos inorgánicos.

El que sustancia sea una clase de compuesto u otra sólo está determinado por la presencia o ausencia de carbono. Con unas pocas excepciones que no han podido ser explicadas hasta ahora (como el gas dióxido de carbono [CO2] y el monóxido de carbono [CO]), los compuestos inorgánicos no tienen carbono y tienden a ser moléculas pequeñas y sencillas. Como ejemplos de compuestos inorgánicos que se encuentran en el organismo, podemos citar: el agua, las sales y muchos (aunque no todos) los ácidos y las bases. Mientras que por su parte, los compuestos orgánicos contienen carbono.

Los compuestos orgánicos más importantes del organismo son:

- Los hidratos de carbono
- Los lípidos
- Las proteínas
- Los ácidos nucleicos.

Todos los compuestos orgánicos son moléculas bastante (o muy) grandes con enlaces covalentes. Ambos compuestos, orgánicos e inorgánicos, son igualmente fundamentales para la vida.

TIPOS DE ENLACES QUÍMICOS

Enlaces iónicos: se forman cuando los electrones se transfieren totalmente de un átomo a otro. Los átomos son eléctricamente neutros, pero cuando ganan o pierden electrones durante la creación de enlaces sus cargas positivas y negativas dejan de estar en equilibrio y aparecen partículas cargadas llamadas **iones.** Los iones cargados negativamente se llaman **aniones**. Cuando un átomo pierde un electrón, se vuelve un ión cargado positivamente, es decir un **catión.**

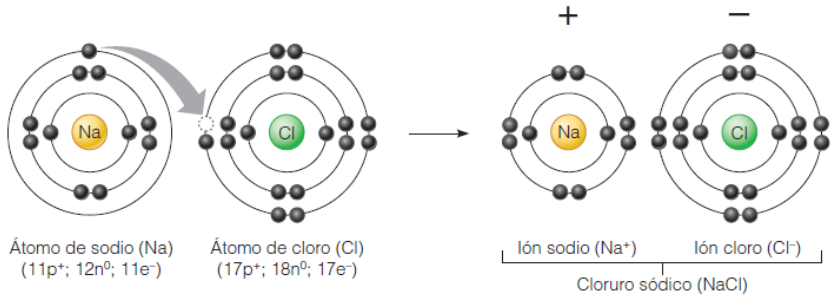

Enlace iónico del cloruro sódico

Enlaces covalentes: Para que los átomos sean estables, no es necesario que los electrones se ganen o se pierdan completamente. En su lugar, pueden ser compartidos de tal manera que cada átomo sea capaz de llenar su capa de valencia por lo menos durante parte del tiempo.

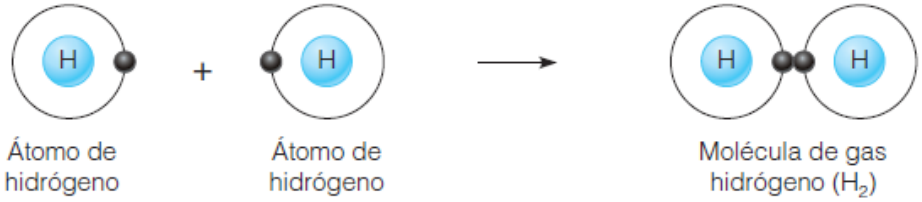

Enlace covalente de la molécula del hidrógeno

Enlaces de hidrógeno: son enlaces extremadamente débiles formados cuando un átomo de hidrógeno unido a un átomo de nitrógeno o de oxígeno necesitado de electrones es atraído por otro átomo que necesita electrones y el átomo de hidrógeno forma un "puente" entre ellos. La formación de enlaces de hidrógeno es común entre moléculas de agua y se refleja en su tensión superficial.

Los enlaces de hidrógeno también son importantes *enlaces intramoleculares;* es decir, que ayudan a unir distintas partes de la misma molécula en una forma tridimensional especial. Estos enlaces, bastante frágiles, son muy importantes para ayudar a mantener la estructura de las moléculas de proteína, que son moléculas funcionales esenciales y materiales de construcción del organismo.

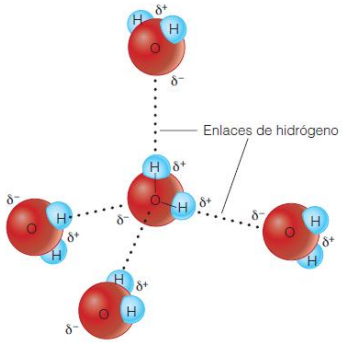

Enlace de hidrógeno en la molécula de agua

NIVEL CELULAR

El cuerpo humano contiene billones de células. Todas nuestras actividades, desde correr hasta pensar, dependen de una respuesta combinada y coordinada de millones o hasta miles de millones de células; todas ellas se pueden clasificar en unos 200 tipos que varían mucho en tamaño, forma y función (figura 2.2); el tamaño de las células varía de forma notable, desde dos micrómetros en el caso de la más pequeña hasta un metro o más en el caso de las células nerviosas que hacen que puedas mover los dedos de los pies. Las células pueden tener formas muy diferentes. Algunas parecen discos (los glóbulos rojos), otras tienen extensiones muy delgadas (las células del sistema nervioso), otras parecen palillos de dientes apuntándose unas a otras (las células del músculo liso).
Las células también varían mucho en las funciones que desempeñan en el organismo. Por ejemplo, los leucocitos vagan libremente por los tejidos corporales y protegen el organismo destruyendo bacterias y otros cuerpos extraños. Algunas células fabrican hormonas o sustancias químicas que regulan a otras células. Otras participan en los intercambios de gases en los pulmones o limpian la sangre (las células tubulares de los riñones).

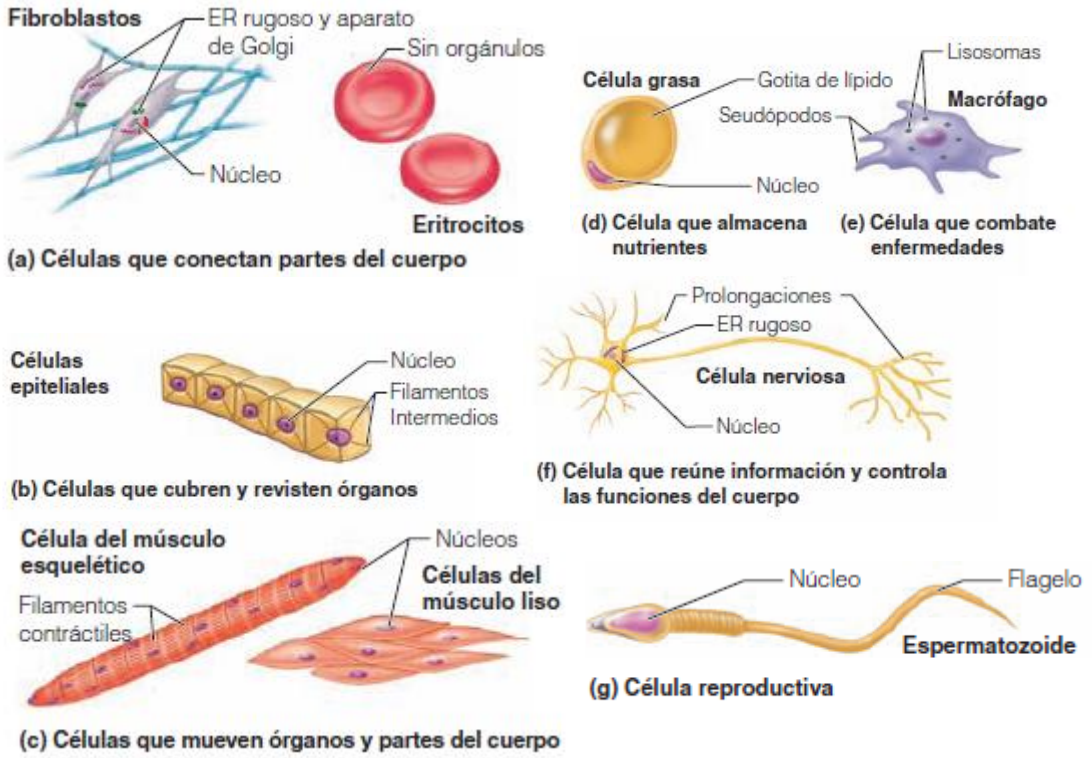

Figura 2.2 En los dibujos se muestran distintos ejemplo de la diversidad celular

Si se analizan químicamente las células se encuentra que están formadas en su mayoría de cuatro elementos: carbono, oxígeno, hidrógeno y nitrógeno, además de cantidades mucho menores de otros. Aunque estos cuatro elementos forman la mayor parte de la estructura celular (la cual es principalmente proteína), los elementos traza son muy importantes para algunas funciones celulares. Por ejemplo, el calcio es necesario para la coagulación de la sangre y el hierro lo es para fabricar hemoglobina, que es la encargada de llevar oxígeno por la sangre. Además, las células vivas son agua en alrededor de un 60%, que es uno de los motivos por los que el agua es fundamental para la vida.

Todas las células del cuerpo están constantemente bañadas en una solución salina diluida llamada **líquido intersticial**, derivado de la sangre. Todos los intercambios entre células y sangre se realizan a través de este líquido.

Debido a la gran variabilidad de las células estudiaremos la anatomía de una célula tipo (figura 2.3 y 2.4):

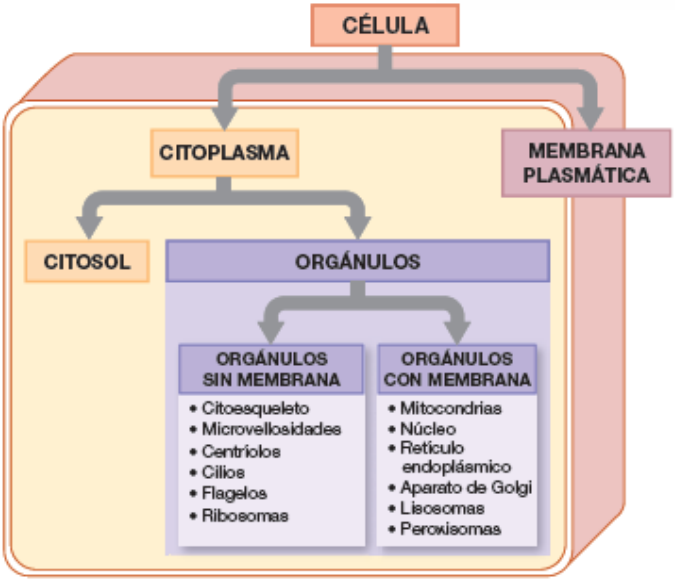

Nuestro modelo de célula típica compartirá características con la mayoría de las células del organismo pero sin ser idéntica a ninguna. Cualquier descripción sólo puede concebirse en un sentido general porque existen enormes variaciones individuales entre cada uno de los tipos celulares.

Figura 2.3 Organización típica de una célula modelo

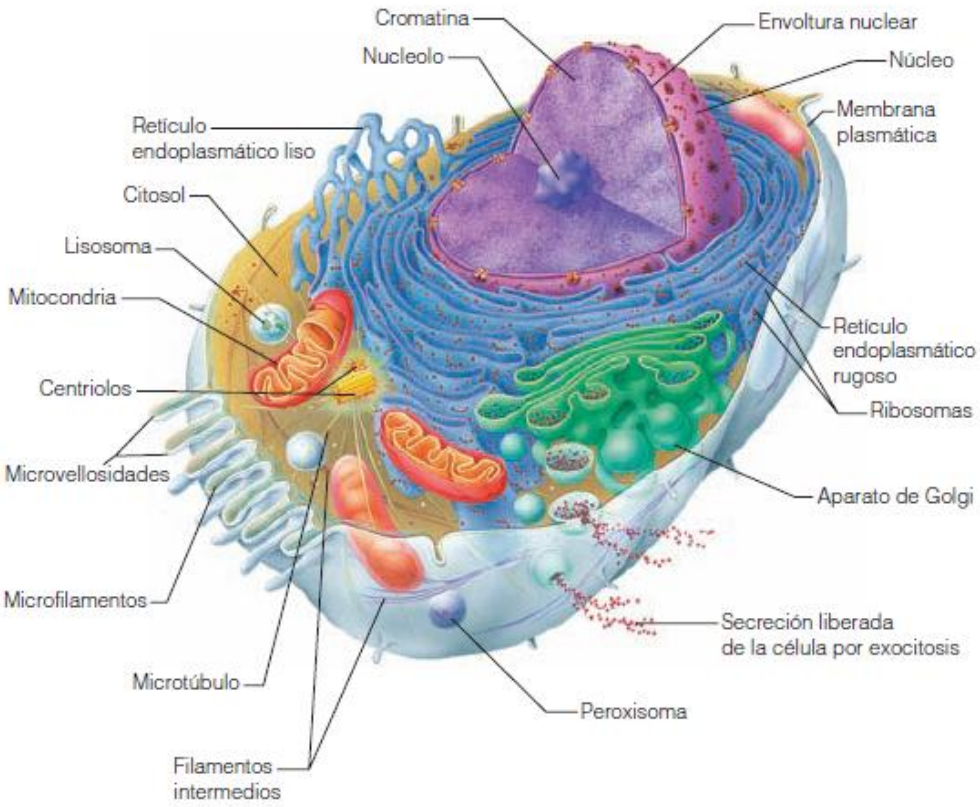

Figura 2.4 Estructura general de una célula tipo; no existe ninguna célula como ésta; pero este esquema de una célula tipo ilustra las características comunes de la mayoría de las células.

Todas las células poseen una **membrana plasmática** (también denominada membrana celular o plasmalema) que es el límite exterior de la célula. Se trata de una estructura sumamente fina y delicada, cuyo espesor mide entre 6 y 10 nm (1 nm = 0,001 μm) y presenta una organización compleja, compuesta de fosfolípidos, proteínas, glucolípidos y colesterol. La membrana plasmática recibe el nombre de bicapa fosfolipídica porque sus fosfolípidos forman dos capas distintas (figura 2.5). En cada una, sus moléculas adoptan una colocación con las cabezas orientadas hacia la superficie y las colas hacia el interior. Los iones disueltos y los compuestos hidrosolubles no pueden cruzar la porción lipídica de la membrana plasmática porque las colas lipídicas no se van a ligar a las moléculas de agua. Esta característica otorga a la membrana una gran eficacia para aislar el citoplasma del medio líquido que lo rodea, propiedad que es importante porque el citoplasma tiene una composición muy distinta al líquido extracelular, y esa diferencia debe mantenerse.

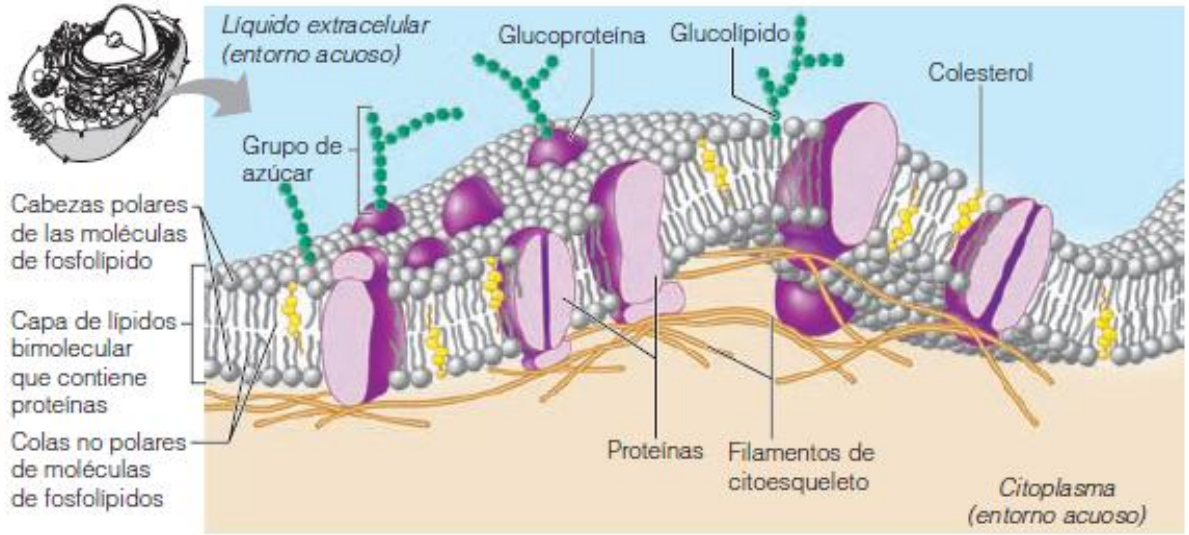

Figura 2.5 Estructura de la membrana plasmática

Hay dos grandes clases de proteínas de membrana. Las proteínas periféricas están ligadas a su superficie interna o externa. Las proteínas integrales se encuentran enterradas en la membrana. La mayoría recorren toda su anchura una vez como mínimo, y por tanto se denominan proteínas transmembrana.
Algunas forman canales que permiten la entrada o la salida de la célula a las moléculas de agua, iones y pequeños compuestos hidrosolubles. La comunicación entre el interior y el exterior de la célula tiene lugar a través de estos canales en su mayor proporción. Una parte de ellos recibe el nombre de compuertas porque pueden abrirse o cerrarse para regular el paso de sustancias. Otras proteínas integrales pueden funcionar como catalizadores o puntos receptores, o intervenir en el reconocimiento intercelular.

Las superficies interna y externa de la membrana plasmática difieren en la composición que presentan de proteínas y lípidos. El ingrediente glucídico de los glucolípidos y las glucoproteínas que sobresale por fuera de la cara externa de la membrana plasmática forma un revestimiento viscoso superficial llamado glucocáliz o glucocalix. Parte de sus moléculas actúan como receptores: cuando se une a una molécula específica presente en el líquido extracelular, un receptor de membrana puede desencadenar un cambio en la actividad celular. Por ejemplo, las enzimas citoplásmicas situadas en la cara interna de la membrana plasmática

pueden ligarse a proteínas integrales y sus actividades verse influidas por fenómenos ocurridos en la superficie de la membrana.

Las funciones generales de la membrana plasmática comprenden las siguientes acciones:

1. **Aislamiento físico**: la bicapa lipídica de la membrana plasmática forma una barrera física que separa el interior de la célula y el líquido extracelular que lo rodea.

2. **Regulación del intercambio con el medio**: la membrana plasmática controla la entrada de iones y nutrientes, la eliminación de desechos y la emisión de los productos de secreción.

3. **Sensibilidad**: la membrana plasmática es la primera porción de la célula afectada por los cambios acaecidos en el líquido extracelular. También contiene una diversidad de receptores que le permiten reconocer y responder a moléculas específicas de su medio, además de comunicarse con otras células. Cualquier alteración que sufra puede repercutir sobre todas las actividades celulares.

4. **Soporte estructural**: las conexiones especializadas establecidas entre las membranas plasmáticas o con las sustancias extracelulares otorgan a los tejidos una estructura estable.
   La estructura de la membrana es líquida. El colesterol contribuye a estabilizarla y mantiene su fluidez. Las proteínas integrales pueden desplazarse por el interior de la membrana como los cubitos de hielo que flotan en una fuente de ponche. Además, la membrana plasmática puede variar de composición

En el interior de la célula se localiza el **citoplasma**; éste, es el material celular que se encuentra fuera del núcleo y en el interior de la membrana plasmática.
Se trata del lugar donde se realizan la mayor parte de las actividades de la célula y tiene tres elementos principales: el citosol, los orgánulos y las inclusiones.

- El citosol es el fluido semitransparente en el que flotan los demás elementos. Disueltos en el citosol, que está compuesto sobre todo por agua, están los nutrientes y una gran variedad de otros solutos (sustancias disueltas).
- Los orgánulos, son la maquinaria metabólica de la célula. Cada tipo de orgánulo está especializado en realizar una función específica para toda la célula; algunos sintetizan proteínas, otros hacen paquetes de esas proteínas, etc.
- Las inclusiones son sustancias químicas que pueden estar presentes o no, dependiendo del tipo específico de cada célula. Muchas inclusiones son nutrientes y productos celulares almacenados. Incluyen las gotitas de lípidos comunes en las células grasas, los gránulos de glucógeno que abundan en las células hepáticas y musculares, los pigmentos como la melanina en las células de la piel y del cabello, las mucosidades y otros productos de secreción, así como diferentes tipos de cristales.

Los orgánulos celulares son varios:

- Las **mitocondrias**; (figura 2.6) son orgánulos provistos de una membrana doble atípica. Su capa externa rodea todo el orgánulo y una segunda interna contiene numerosos pliegues, llamados crestas. Las crestas amplían la superficie expuesta a las sustancias líquidas de la mitocondria, o matriz. Esta matriz presenta unas enzimas metabólicas

que ejecutan las reacciones encargadas de suministrar la energía necesaria para llevar a cabo las funciones celulares.
Las enzimas ligadas a las crestas producen la mayor parte del ATP generado por las mitocondrias. La actividad mitocondrial origina alrededor del 95% de la energía necesaria para mantener viva una célula. Las mitocondrias forman este ATP mediante la descomposición de moléculas orgánicas en una serie de reacciones que también consumen oxígeno (O2) y emiten dióxido de carbono (CO2).

El citosol y el líquido extracelular tienen tres diferencias fundamentales:

- El citosol contiene una concentración elevada de iones de potasio, mientras que en el líquido extracelular es de iones de sodio. La cantidad de iones positivos y negativos no está en equilibrio a ambos lados de la membrana; el exterior posee un exceso neto de cargas positivas y el interior, de cargas negativas. Esta separación desigual de las cargas crea un *potencial de membrana*.
- El citosol presenta una concentración relativamente alta de proteínas disueltas y en suspensión. Muchas son enzimas que regulan las operaciones metabólicas, mientras que otras están asociadas a los diversos orgánulos.
- El citosol contiene unas cantidades relativamente pequeñas de carbohidratos y grandes depósitos de aminoácidos y lípidos. Los carbohidratos se degradan para obtener energía y los aminoácidos se emplean para fabricar proteínas. Los lípidos almacenados en la célula se utilizan sobre todo como fuente de energía cuando no quedan carbohidratos.

Las mitocondrias adoptan diversas configuraciones: pueden ser largas y delgadas, o cortas y gruesas. Estas estructuras son capaces de controlar su propia conservación, crecimiento y reproducción, puesto que poseen ADN en su interior; este ADN no ha sufrido procesos de recombinación ya que las mitocondrias de un individuo cualquiera proceden única y exclusivamente de su madre. El número varía en una célula concreta según las demandas de energía que registre. Los glóbulos rojos carecen de mitocondrias dado que obtienen su energía por otros medios, pero los hepatocitos y los miocitos estriados llegan específicamente a tener hasta 300.

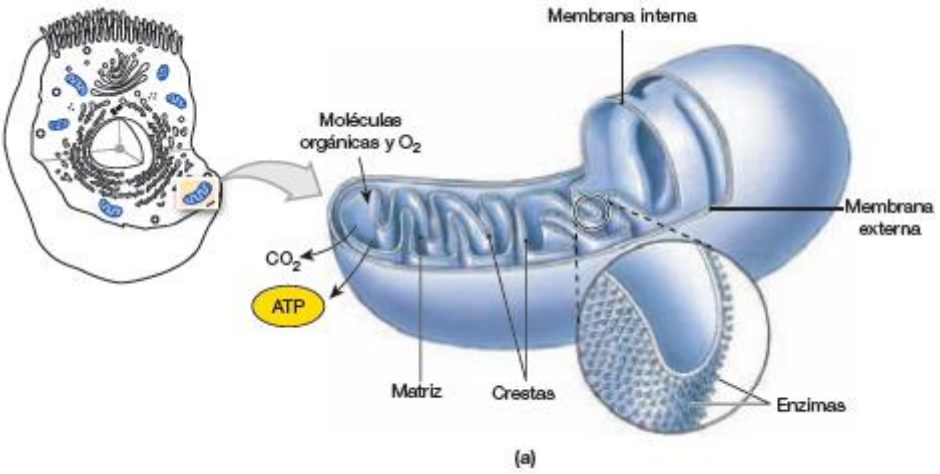

Figura 2.6 Representación de una mitocondria típica; hay que recordar que las mitocondrias pueden adoptar diversas formas.

- El **retículo endoplásmico**, o RE (figura 2.7), es una red de membranas intracelulares que forma tubos huecos, láminas aplanadas y cavidades redondeadas. Las cavidades se denominan cisternas. Hay dos tipos diferentes de retículo endoplásmico, el **retículo endoplásmico rugoso** (RER) y el **retículo endoplásmico liso** (REL). La diferencia fundamental es que el RER lleva adherido a su cara externa ribosomas.
  El RER está relacionado con la modificación de proteínas mientras que el REL cumple una diversidad de funciones que giran en torno a la síntesis de lípidos, esteroides y carbohidratos, el almacenamiento de iones de calcio y la extracción e inactivación de toxinas. La cantidad de retículo endoplásmico presente y la proporción entre el RER y el REL varían según el tipo de célula y las actividades que estén en marcha.

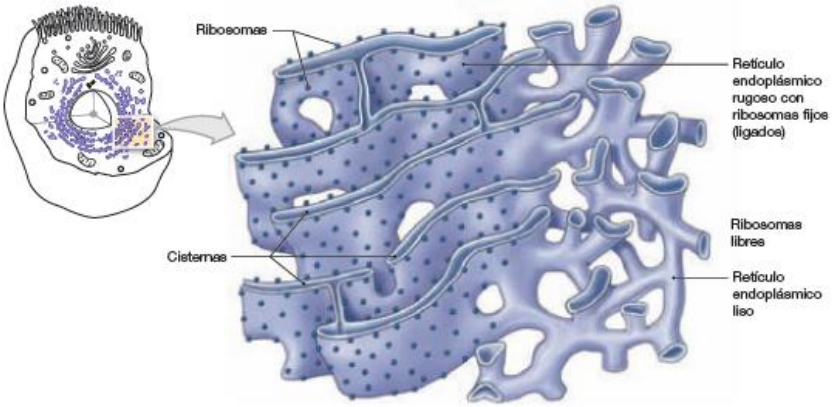

Figura 2.7 Representación del retículo endoplasmático

- El **aparato de Golgi**, o complejo de Golgi (figura 2.8), consta de unos discos de membrana aplanados que reciben el nombre de cisternas. Un aparato de Golgi representativo, está compuesto por cinco a seis cisternas. Las células en fase de secreción activa tienen cisternas más grandes y numerosas que las que están en reposo.
  Cuando el proceso es más intenso, presentan varias series de cisternas y cada una se parece a una pila de platos llanos. Lo más frecuente es que estas pilas estén situadas cerca del núcleo de la célula. Las principales funciones del aparato de Golgi son las siguientes:
  1. Síntesis y envoltura de las secreciones, como mucinas o enzimas.
  2. Empaquetamiento de enzimas especiales para su uso en el citosol.
  3. Renovación o modificación de la membrana plasmática.

  Las cisternas de Golgi comunican con el RER y con la superficie de la célula.
  Este contacto conlleva la formación de vesículas, su movimiento y su fusión (figura 2.9).

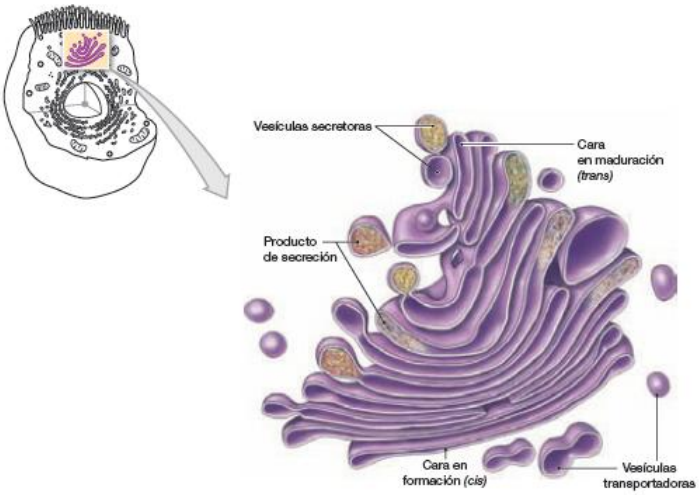

Figura 2.8 Representación del aparato de Golgi

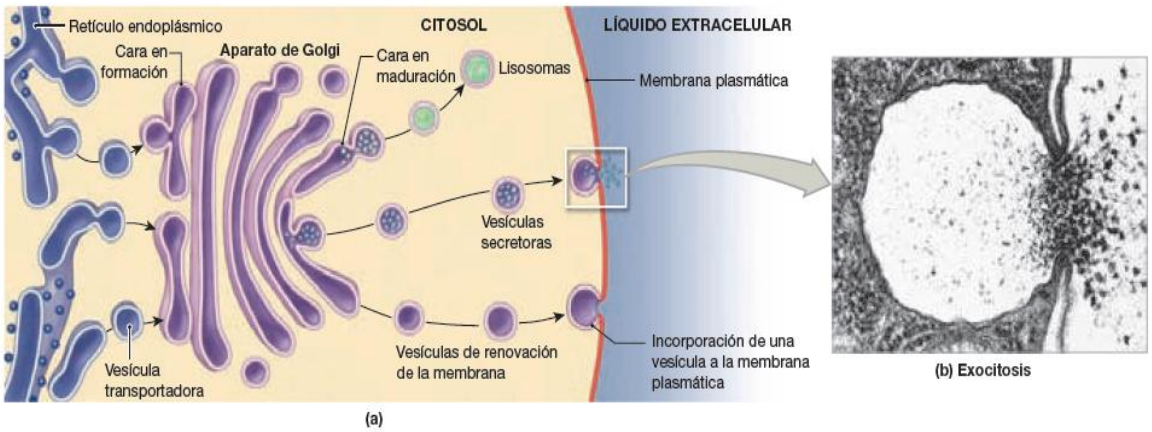

Figura 2.9 Función del aparato de Golgi
(a) Este esquema muestra la conexión funcional entre el RE y el aparato de Golgi. La estructura de este se ha simplificado para aclarar las relaciones entre las membranas. Las vesículas transportadoras llevan el producto de secreción desde el retículo endoplásmico hasta el aparato de Golgi, y las de transferencia desplazan la membrana y las sustancias entre las cisternas del aparato de Golgi. En la cara en maduración, aparecen tres categorías funcionales de vesículas. Las vesículas secretoras llevan la secreción desde el aparato de Golgi hasta la superficie de la célula, donde la exocitosis libera sus contenidos hacia el líquido extracelular. Otras vesículas añaden superficie y proteínas integrales a la membrana plasmática.
Los lisosomas, que permanecen en el citoplasma, son vesículas llenas de enzimas.
(b) Exocitosis en la superficie de una célula.

- Los **lisosomas**: (figura 2.10) Muchas de las vesículas producidas en el aparato de Golgi jamás salen del citoplasma. De ellas, las más importantes son los lisosomas. Los lisosomas son vesículas, llenas de unas enzimas digestivas formadas por el retículo endoplásmico rugoso e introducidas en su interior por el aparato de Golgi.
  Podemos hablar de dos tipos de lisosomas: los lisosomas primarios y los lisosomas secundarios: Los **lisosomas primarios** contienen enzimas inactivas. Su activación sucede cuando el lisosoma se fusiona con las membranas de algún orgánulo dañado, como las mitocondrias o los fragmentos de retículo endoplásmico. Esta fusión crea un **lisosoma secundario**, cargado de enzimas activas. A continuación, su acción degrada el

material lisosómico. Los nutrientes vuelven a entrar en el citosol y los productos de desecho sobrantes se eliminan por exocitosis.

Los lisosomas también intervienen en la defensa contra las enfermedades. Mediante el proceso de endocitosis, las células pueden suprimir bacterias de su entorno, lo mismo que líquidos y residuos orgánicos, y aislarlos en el interior de vesículas. Al fusionarse con las vesículas surgidas de esta forma, las enzimas digestivas transportadas por los lisosomas secundarios descomponen su contenido y liberan las sustancias aprovechables, como los glúcidos o los aminoácidos. De esta manera, la célula no sólo se protege contra los microorganismos patógenos, sino que también obtiene valiosos nutrientes.

Los lisosomas también cumplen unas funciones de limpieza y reciclado dentro de la célula, que resultan fundamentales. Por ejemplo, cuando los miocitos están inactivos, los lisosomas degradan poco a poco sus proteínas contráctiles; si las células recuperan de nuevo la actividad, esta destrucción cesa.

Dicho mecanismo regulador falla en una célula alterada o muerta. En tal caso, los lisosomas se desintegran, y descargan las enzimas activas hacia el citosol. Su acción destruye con rapidez las proteínas y los orgánulos de la célula, proceso llamado autolisis. No sabemos cómo controlar las actividades lisosómicas o por qué las enzimas encerradas no digieren sus membranas a no ser que la célula sufra alguna afectación.

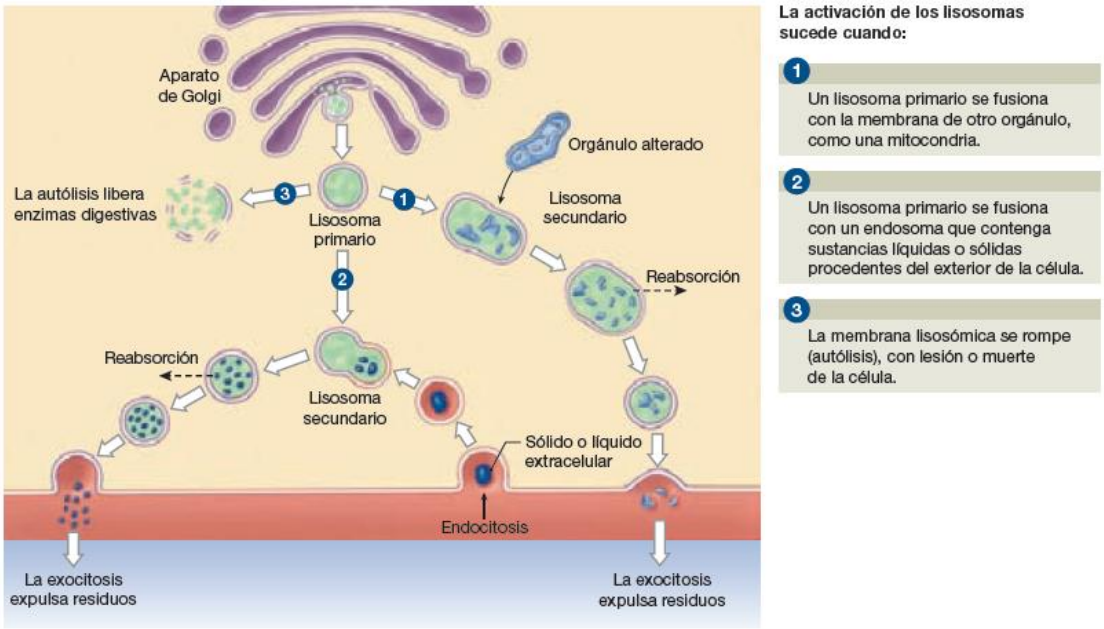

Figura 2.10 Los lisosomas primarios, formados en el aparato de Golgi, contienen enzimas inactivas. Su activación puede suceder en tres circunstancias básicas: ***(1)*** *cuando el lisosoma primario se fusiona con la membrana de otro orgánulo, como una mitocondria;* ***(2)*** *cuando el lisosoma primario se fusiona con una vesícula endocitósica que lleve sustancias líquidas o sólidas procedentes del exterior de la célula, o* ***(3)*** *en la autólisis, cuando se rompe la membrana lisosómica, con la lesión o la muerte de la célula.*

- Los **peroxisomas:** son orgánulos más pequeños que los lisosomas y contienen un grupo diferente de enzimas. Las enzimas peroxisómicas las forman los ribosomas libres en el

interior del citoplasma. A continuación, se introducen en las membranas de peroxisomas preexistentes. Por tanto, los nuevos peroxisomas son el resultado del reciclado celular de otros más antiguos que ya no contienen enzimas activas.

- El **núcleo**: El núcleo (figura 2.12) es el centro de control de las operaciones celulares El núcleo determina las características estructurales y funcionales de la célula al encargarse de qué proteínas se fabrican y en qué cantidades. La mayoría de las células contienen un solo núcleo, pero hay alguna excepción. Por ejemplo, los miocitos estriados se denominan *multinucleados* porque poseen numerosos núcleos, mientras que los glóbulos rojos maduros reciben el nombre de *anucleados* porque carecen de núcleo.

  El núcleo es rodeado por una doble membrana que lo separa del citosol. Esta doble membrana engloba un estrecho espacio perinuclear. La membrana nuclear se encuentra conectada al retículo endoplásmico rugoso en diversos puntos.

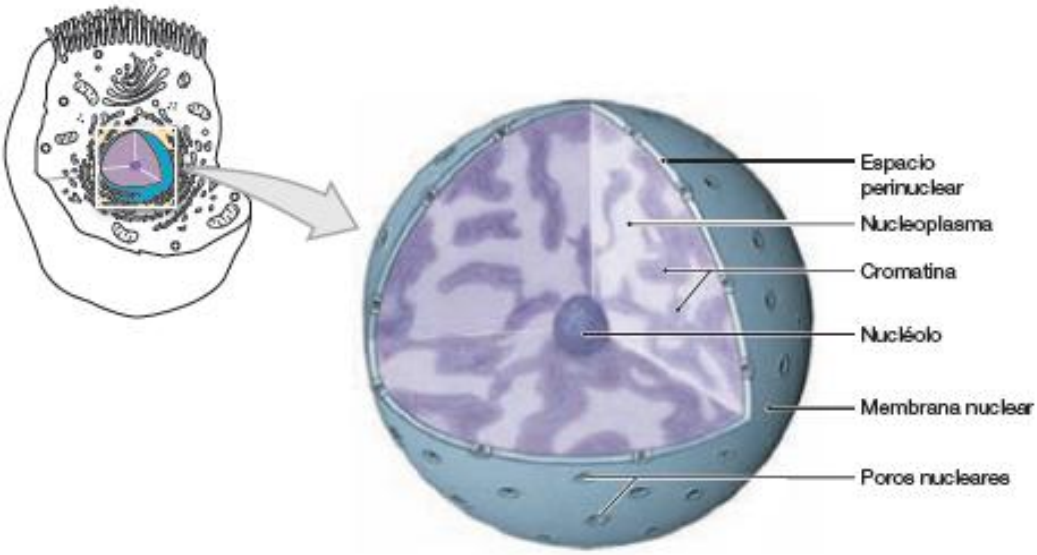

Figura 2.11 Estructura del núcleo

El núcleo dirige los procesos que tienen lugar en el citosol y, a su vez, debe recibir información sobre las condiciones que allí reinan y las actividades que suceden. La comunicación química entre núcleo y citosol ocurre a través de los poros nucleares, un complejo de proteínas que regula el movimiento de entrada y salida de las macromoléculas en el núcleo. Estos poros, que ocupan más o menos el 10% de la superficie nuclear, permiten el paso de agua, iones y pequeñas moléculas, pero controlan el de las proteínas grandes, el ARN y el ADN.

El contenido líquido del interior del nucleo se denomina nucleoplasma lleva iones, enzimas, nucleótidos del ARN y del ADN, proteínas, pequeñas cantidades de ARN, y ADN.

El nucleoplasma también presenta una red de filamentos finos, la matriz nuclear, que aporta un sostén estructural y puede participar en la regulación de la actividad genética.
La mayoría de los núcleos contienen entre una y cuatro áreas de tinción oscura, llamadas nucléolos. Los nucléolos son orgánulos nucleares encargados de generar los componentes de los ribosomas. Un nucléolo posee histonas y enzimas, así como ARN, y surge alrededor de una región cromosómica que porta las instrucciones genéticas para producir las proteínas ribosómicas y el ARN. Los nucléolos son más prominentes en las células que fabrican grandes cantidades de proteínas, como los hepatocitos y los miocitos, porque necesitan un número elevado de ribosomas.

EL MATERIAL GENÉTICO DE LA CÉLULA

Cada **cromosoma** está compuesto por hebras de ADN unidas a unas proteínas especiales llamadas **histonas**. El núcleo de todas las células posee 23 pares de cromosomas; un componente de cada par procede de la madre y el otro del padre.
Las hebras de ADN se enroscan alrededor de las histonas, y forman un complejo llamado **nucleosoma**. Toda la cadena de los nucleosomas puede enrollarse en torno a otras histonas. El grado de enroscamiento determina si el cromosoma es largo y delgado o corto y grueso.

Los cromosomas de una célula en división forman espirales muy apretadas, y por eso se les puede ver con claridad como estructuras independientes en las microfotografías ópticas o electrónicas. Si la célula no está en división, la espiral queda más holgada y produce un ovillo de fi lamentos finos que recibe el nombre de cromatina.

Cada cromosoma puede tener regiones algo enrolladas, y sólo estas zonas se tiñen con nitidez. Como consecuencia, el núcleo adopta un aspecto aglutinado granulado.

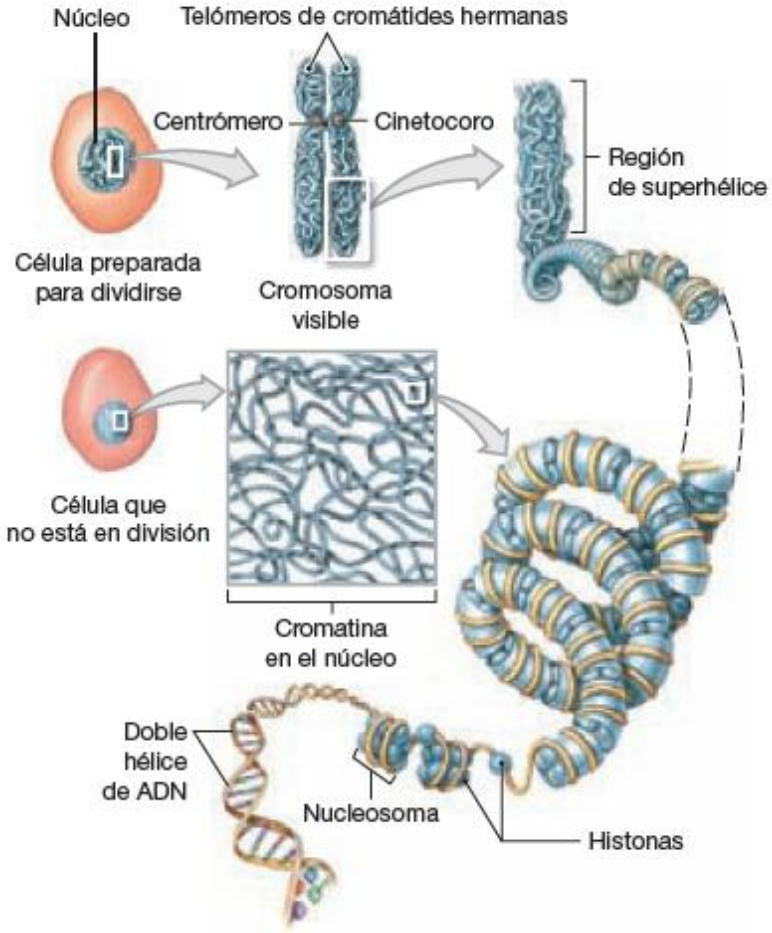

- Los **ribosomas:** (figura 2.12) son pequeñas estructuras densas que no son visibles con el microscopio óptico. Están presentes en todas las células, pero su número varía según el tipo celular y sus actividades. Cada ribosoma está compuesto aproximadamente por un 60% de ARN y un 40% de proteínas. Estos orgánulos fabrican proteínas, mediante la información suministrada por el ADN del núcleo. Un ribosoma está formado por dos subunidades que se engranan al empezar la síntesis de las proteínas. Una vez acabada, se separan.

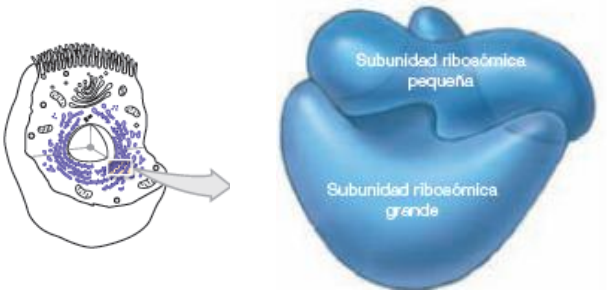

Figura 2.12 Estructura de un ribosoma

Existen dos clases fundamentales de ribosomas: libres y fijos. Los ribosomas libres se encuentran esparcidos por todo el citoplasma; las proteínas que preparan llegan al citosol. Los ribosomas fijos están unidos al retículo endoplásmico, un orgánulo con membrana. Las proteínas elaboradas por ellos llegan a la luz, o cavidad interna, del retículo endoplásmico, donde sufren modificaciones y quedan englobadas para su posterior expulsión. Estos procesos se detallan más adelante en este capítulo.

- El **citoesqueleto**: es el armazón de proteínas interno que concede resistencia y flexibilidad al citoplasma (figura 2.13), que consta de cuatro componentes fundamentales, ninguno de los cuales puede observarse con el microscopio óptico: *microfilamentos, filamentos intermedios, filamentos gruesos* y *microtúbulos:*

  - Los **microfilamentos**: Se da el nombre de microfilamentos a unas hebras delgadas compuestas sobre todo por la proteína actina. En la mayoría de las células, están repartidos por todo el citosol y forman una densa red bajo la membrana plasmática. Los microfilamentos desempeñan dos funciones básicas:
    1) Los microfilamentos sujetan el citoesqueleto a las proteínas integrales de la membrana plasmática.
    2) Generar el movimiento activo de una porción de la célula o cambiar su forma total.

  - **Los filamentos intermedios:** se definen principalmente por su tamaño; su composición varía de un tipo celular a otro. Los filamentos intermedios:
    1) Proporcionan resistencia.
    2) Estabilizan los orgánulos en su posición.
    3) Transportan sustancias en el interior del citoplasma.

  - **Los filamentos gruesos:** son unos filamentos relativamente grandes compuestos por subunidades de la proteína miosina. Son abundantes en los

miocitos, donde interactúan con los filamentos de actina para provocar una contracción potente.

- **Los microtúbulos:** Todas las células presentan unos tubos huecos llamados microtúbulos, que están hechos de la proteína tubulina. Un microtúbulo se forma por la agregación de moléculas de tubulina; persiste durante un tiempo y después se desmonta de nuevo en moléculas sueltas de tubulina.

  La colección de microtúbulos queda centrada cerca del núcleo de la célula, en una región denominada *centrosoma.* Desde ahí, los microtúbulos irradian hacia fuera dirigiéndose a la periferia celular. Los microtúbulos cumplen toda una diversidad de funciones:

1) Los microtúbulos constituyen el componente primordial del citoesqueleto, con lo que otorgan a la célula resistencia y rigidez, y fijan la situación de los orgánulos principales.
2) La reunión y/o disgregación de los microtúbulos proporciona a la célula un mecanismo para cambiar de forma, circunstancia que tal vez colabora en el movimiento celular.
3) Los microtúbulos pueden unirse a los orgánulos y a otras sustancias intracelulares, y desplazarlas por toda la célula.
4) Durante la división celular, los microtúbulos configuran el huso que distribuye los cromosomas duplicados hacia los extremos opuestos de la célula en división. Este proceso se analizará con mayor detalle en un apartado posterior.
5) Los microtúbulos forman un componente estructural de ciertos orgánulos como los centriolos, los cilios y los flagelos. Aunque todos ellos estén asociados a la membrana plasmática, se estudian entre los orgánulos sin membrana porque no tienen una capa propia de cierre.

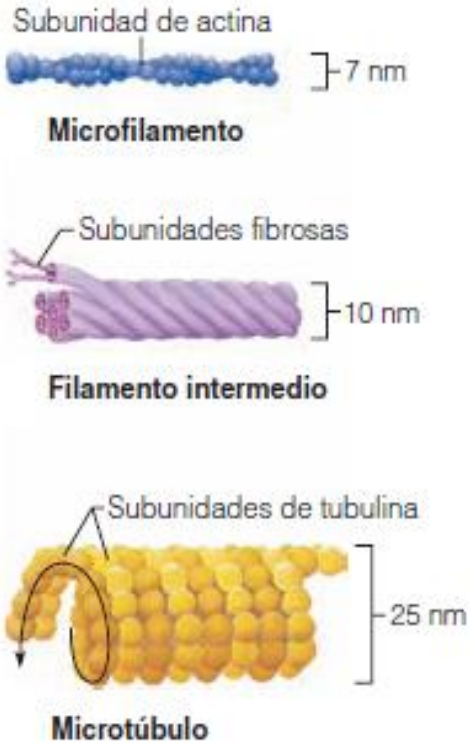

Figura 2.13 Descripción de los distintos componentes del citoesqueleto

- Los **centriolos**: un centriolo es una estructura cilíndrica compuesta de microtúbulos corto. Tiene nueve grupos y cada uno consiste en un triplete de microtúbulos. Como no hay ninguno central, su organización se denomina *disposición 9 + 0.* Esta manera de identificarlos señala el número de grupos periféricos que están orientados en un anillo, más la cantidad de microtúbulos que quedan situados en su centro.

  Las células capaces de dividirse contienen un par de centríolos que forman un ángulo recto entre sí. Los centríolos dirigen el movimiento de los cromosomas durante la división celular. Las células que no se dividen, como los glóbulos rojos maduros y los miocitos estriados, carecen de centríolos. El centrosoma es la región del citoplasma que rodea a este par de centríolos. Dirige la organización de los microtúbulos en el citoesqueleto

- Los **cilios:** contienen nueve grupos de dobletes de microtúbulos alrededor de un par central (figura 2.14). Esto se denomina disposición 9 + 2. Se encuentran sujetos a un cuerpo basal compacto situado justo bajo la superficie celular. La estructura de este cuerpo basal guarda un parecido con la de un centríolo. La porción del cilio que queda al descubierto está tapada del todo por la membrana plasmática. Los cilios «baten» rítmicamente, y la combinación de sus acciones lleva los líquidos o las secreciones de un lado a otro de la superficie celular.

- Los **flagelos**: se parecen a los cilios, pero son mucho más largos. Un flagelo desplaza a la célula a través del líquido que la rodea, en vez de mover el líquido alrededor de una célula quieta. El espermatozoide es la única célula humana que tiene un flagelo y lo utiliza para desplazarse a lo largo del aparato genital femenino.

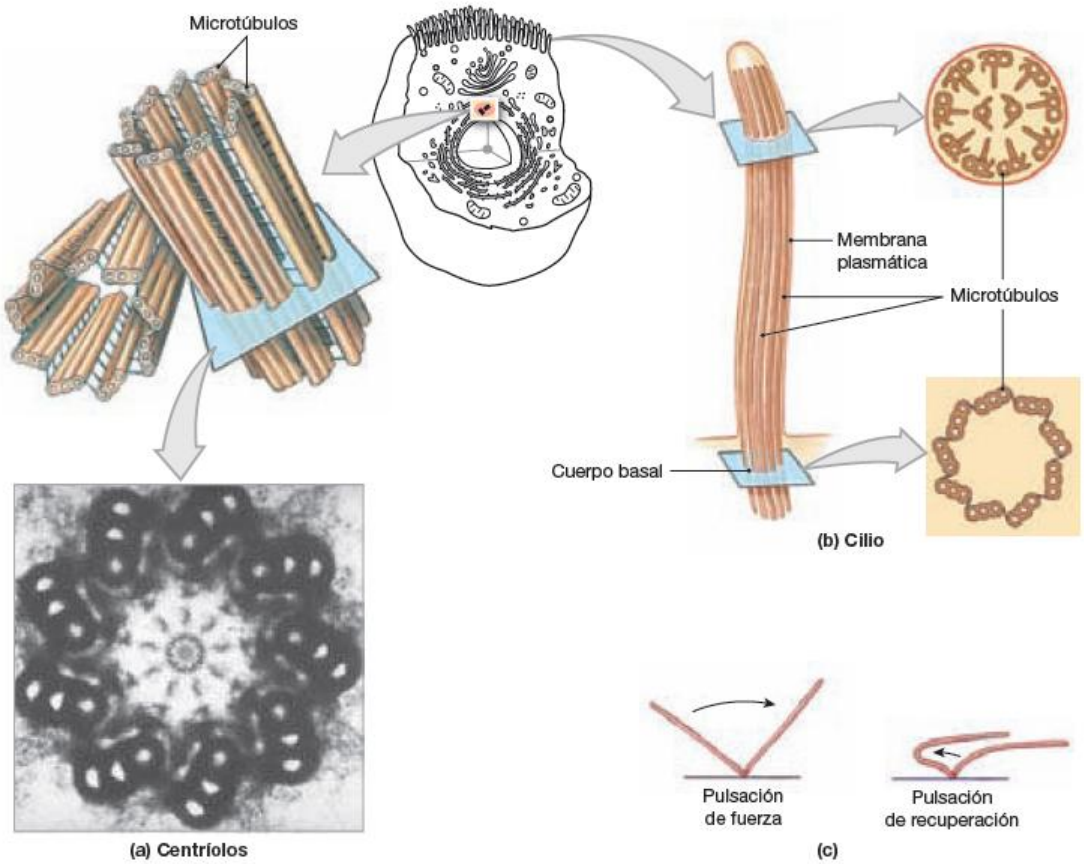

Figura 2.14 Centriolos y cilios: (a) Un centríolo consta de nueve tripletes de microtúbulos (disposición 9 + 0). El centrosoma contiene un par de centríolos orientados perpendiculares entre sí. (b) Un cilio contiene nueve pares de microtúbulos que rodean a un par central (disposición 9 + 2). (c) Un cilio aislado se balancea hacia adelante y luego vuelve a su posición inicial. Durante la pulsación de fuerza, está relativamente rígido, pero en la de recuperación se dobla y avanza paralelo a la superficie celular.

PARA SABER MAS: Orgánulos y enfermedades asociadas

Muchas enfermedades humanas están causadas por disfunciones moleculares en determinados orgánulos. Veamos un breve resumen de algunas de ellas:

ALTERACIONES MITOCONDRIALES: La mayoría de las patologías debidas a defectos en las mitocondrias son típicas de los tejidos muscular y nervioso (esto es así, debido a la alta tasa de ATP consumido por estos tejidos).

La lista incluye, al menos, 35 miopatías y varias alteraciones que afectan a la función nerviosa. Según el tipo de defecto, la enfermedad puede ser más o menos grave. Algunas son letales durante la infancia; otras producen ceguera, sordera, convulsiones o infartos cerebrales. Las manifestaciones leves, por otra parte, se caracterizan por atonía muscular, intolerancia al ejercicio, deterioro muscular y, en algunos casos, infertilidad debida a la ausencia de motilidad espermática. Todas éstas son alteraciones genéticas (nada extraño teniendo en cuenta que las mitocondrias poseen su propio ADN)

ALTERACIONES DE LOS PEROXISOMAS: La mayoría de las alteraciones relacionadas con los peroxisomas tienen su origen en la ausencia de una única proteína. Teniendo en cuenta la variedad de funciones que se verifican en este orgánulo, no es sorprendente que exista un gran número de patologías asociadas a la ausencia o modificación de proteínas del peroxisomas. A diferencia de las mitocondrias, los peroxisomas no contienen DNA; así pues, todos los defectos son debidos a mutaciones en genes del núcleo. Tres de las patologías relacionadas con los peroxisomas mejor conocidas son el síndrome de Zellweger (ZS), la adrenoleucodistrofia neonatal (NALD) y la enfermedad infantil de Refsum (IRD). El ZS se caracteriza por múltiples disfunciones neurológicas agudas, visuales y hepáticas, que conducen a la muerte durante la infancia. La NALD es una enfermedad ligada al sexo (exclusiva de varones), generalmente menos severa en su sintomatología que el ZS, pero finalmente cursa con alteraciones neurológicas graves y la muerte. Los niños afectados por NALD comienzan a mostrar síntomas durante la infancia temprana. Los síntomas de la IRD son similares pero menos agudos que los del ZS y la NALD.

ALTERACIONES LISOSOMALES: Se conocen unas 40 enfermedades lisosomales de acumulación, de carácter hereditario, cada una de ellas caracterizada por la acumulación anómala de una o múltiples sustancias, habitualmente polisacáridos o lípidos, que en condiciones normales son catabolizados por hidrolasas lisosomales. En algunos casos, la proteína deficiente es, o una enzima clave en la hidrólisis de la sustancia, o una proteína implicada en expulsar del lisosoma a los productos de hidrólisis. En otras situaciones, las enzimas se sintetizan en cantidades normales, pero en lugar de ser dirigidas hacia los lisosomas, son segregadas hacia el medio extracelular.

Los problemas relacionados con la producción de enzimas lisosómicas causan más de 30 enfermedades graves en los niños. Las personas que las padecen pueden fallecer cuando deje de funcionar cualquier célula vital, como las cardíacas.

Como ejemplo de este último tipo de alteraciones se encuentra la enfermedad de las células-I (I, de inclusión), debida a un defecto en la enzima N-acetilglucosamina fosfotransferasa. Esta enzima es necesaria para el procesamiento correcto de una región de las proteínas lisosomales, que va a servir como señal para que sean reconocidas y traslocadas al lisosoma. En ausencia de la señal apropiada, las enzimas hidrolíticas no son dirigidas hacia los lisosomas. Si esto ocurre, los lisosomas se llenan de polisacáridos, lípidos y otras sustancias no degradadas, aumentando mucho su volumen. Esto causa daños irreparables en las células y los tejidos.

ALTERACIONES DE LA MEMBRANA PLASMÁTICA: Una de las patologías más conocidas asociada a la membrana celular es la fibrosis quística. Es la enfermedad hereditaria más común y letal entre los caucásicos.

Es una enfermedad autosómica recesiva, que afecta a varios órganos, pero cuya manifestación principal es la obstrucción pulmonar. Los pacientes de la fibrosis quística presentan una permeabilidad reducida al cloro en sus células; lo que se traduce en una mala secreción de fluidos y electrolitos provocando una deshidratación luminal.

NIVEL TISULAR

Los órganos del cuerpo se componen de cuatro grupos diferentes tejidos primarios **(epitelial, conectivo, muscular y nervioso)**, cada uno de los cuales tiene su estructura y función características propias. Las actividades e interacciones de estos tejidos determinan las características fisiológicas de los órganos.

1. Tejido epitelial:

Es el tejido de recubrimiento y glandular del cuerpo. Mientras que el **epitelio glandular** forma varias glándulas en el organismo, el **epitelio de recubrimiento** cubre todas las superficies libres del cuerpo y contiene células versátiles.
Como el epitelio forma los límites que nos separan del mundo exterior, casi todas las sustancias que desecha o recibe el cuerpo deben pasar por él. Entre las funciones de los epitelios se encuentran la protección, absorción, filtración y secreción. Por ejemplo, el epitelio de la piel protege frente a las agresiones químicas y de las bacterias, y el epitelio que recubre el tracto respiratorio tiene cilios, que impiden la entrada de polvo y de otras partículas a los pulmones. El epitelio especializado en la absorción de sustancias recubre algunos órganos del aparato digestivo como el estómago y el intestino delgado, que absorben los nutrientes de los alimentos para el organismo. En los riñones el epitelio tanto absorbe como filtra.
La especialidad de las glándulas es la secreción, produciendo sustancias como sudor, aceites, enzimas digestivas y mucosas.

En general, el epitelio posee las **características** que se detallan a continuación:

- Excepto para el epitelio glandular, las células del tejido epitelial se sitúan muy juntas para formar láminas continuas. Las células adyacentes se unen entre sí en varios puntos mediante uniones celulares especializadas, incluyendo los desmosomas y las uniones fuertes.
- Las membranas siempre tienen un borde o superficie libre (sin unir) que se llama **superficie apical** y está expuesta al exterior del cuerpo o a la cavidad de un órgano interno. Las superficies expuestas de muchos epitelios son lisas y suaves, pero otras muestran modificaciones de la superficie celular como microvellosidades o cilios.
- La parte inferior del tejido epitelial reposa sobre una **membrana basal,** un material sin estructura segregado tanto por las células epiteliales como por las del tejido conectivo contiguo al epitelio.
- Los tejidos epiteliales no tienen suministro propio de sangre (es decir, son *avasculares*) y dependen de la difusión desde los capilares del tejido conectivo subyacente para abastecerse de nutrientes y oxígeno.
- Si están bien nutridas, las células del tejido epitelial se regeneran con facilidad.

Epitelio glandular

Una **glándula** consiste en una o más células que fabrican y secretan un producto concreto. Este producto, denominado **secreción,** contiene normalmente moléculas de proteínas en un fluido acuoso (basado en el agua). El término *secreción* también indica un *proceso* activo en el que las células glandulares obtienen de la sangre los materiales que necesitan y los utilizan para fabricar su secreción, que pueden liberar a continuación.

Se desarrollan dos tipos principales de glándulas a partir de las capas epiteliales. Las **glándulas endocrinas** pierden su conexión con la superficie (conducto), por lo que a veces se les llama glándulas *sin conducto*. Sus secreciones (todas hormonas) se difunden directamente a los vasos sanguíneos que se abren camino a través de las glándulas. Entre los ejemplos de glándulas endocrinas están la tiroides, las adrenales y la pituitaria.

Las **glándulas exocrinas** mantienen sus conductos y sus secreciones se evacuan mediante los conductos a la superficie epitelial. Las glándulas exocrinas, que incluyen las glándulas sudoríparas y sebáceas, el hígado y el páncreas, son tanto internas como externas. Se tratan en los sistemas de órganos con los que se relacionan sus productos.

Existen diferentes **tipos de epitelios** dependiendo del tipo de células que lo forman(figura 2.15); a cada epitelio se le adjudican dos nombres: el primero indica el número relativo de capas celulares de que dispone Las clasificaciones por la disposición de las células (capas) son **epitelio simple** (una capa de células) y **epitelio estratificado** (más de una capa de células).
El segundo nombre describe la forma de sus células. Hay *células escamosas,* aplanadas como las escamas de los peces, *células cuboidales,* que tienen forma de cubo o de dado, y *células columnares,* con forma de columna.
Los epitelios estratificados se nombran por las células en la superficie libre de la membrana epitelial, no por las que descansan sobre la membrana basal.

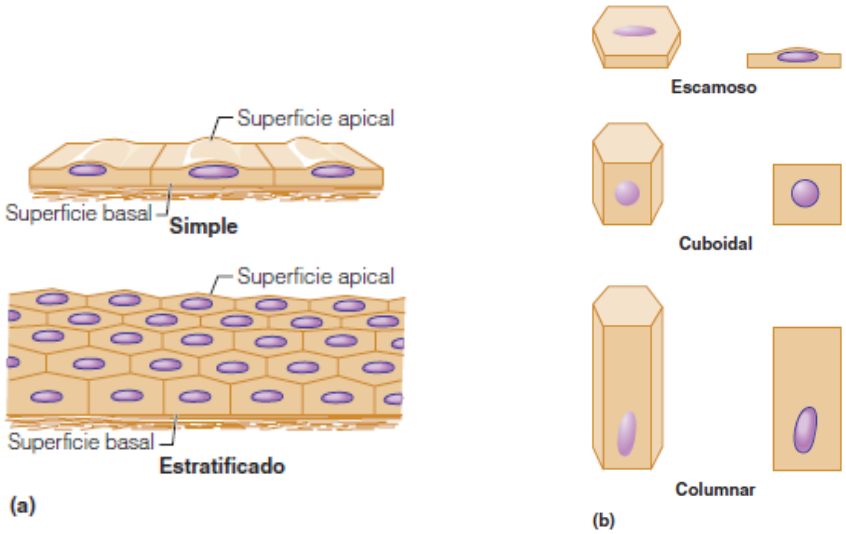

Figura 2.15 El esquema representa las distintas formas epiteliales

LAS GLÁNDULAS

TIPOS DE SECRECIÓN

Las secreciones exocrinas se expulsan sobre la superficie de la piel o sobre la de un epitelio que revista alguna de las vías de conducción internas abierta al exterior a través de un conducto epitelial en conexión con la superficie de la piel o con la de un epitelio. Estos conductos pueden soltar la secreción sin alterar o modificarla por un conjunto de mecanismos, como la reabsorción, la secreción y el contratransporte. Las enzimas liberadas al tubo digestivo, la transpiración de la piel y la leche producida por las glándulas mamarias son ejemplos de secreciones exocrinas.

Las glándulas exocrinas pueden clasificarse según la naturaleza de la secreción producida:

■ Las glándulas serosas segregan una solución acuosa que suele contener enzimas, como la amilasa salival de la saliva.

■ Las glándulas mucosas segregan unas glucoproteínas llamadas mucinas que absorben agua para formar un moco resbaladizo, como el de la saliva.

■ Las glándulas exocrinas mixtas contienen más de un tipo de célula glandular y pueden producir dos secreciones exocrinas diferentes, una serosa y otra mucosa.

Las secreciones endocrinas se emiten por exocitosis desde las células glandulares hacia el líquido que las rodea. Estas secreciones, llamadas hormonas, difunden hacia la sangre para su distribución por otras regiones del organismo, donde regulan o coordinan las actividades de diversos tejidos, órganos y sistemas orgánicos.

ESTRUCTURA DE LAS GLÁNDULAS

En los epitelios que contienen células secretoras glandulares dispersas, cada una recibe el nombre de glándula unicelular. Las glándulas pluricelulares comprenden los epitelios glandulares y los agregados de células glandulares que producen secreciones exocrinas o endocrinas.

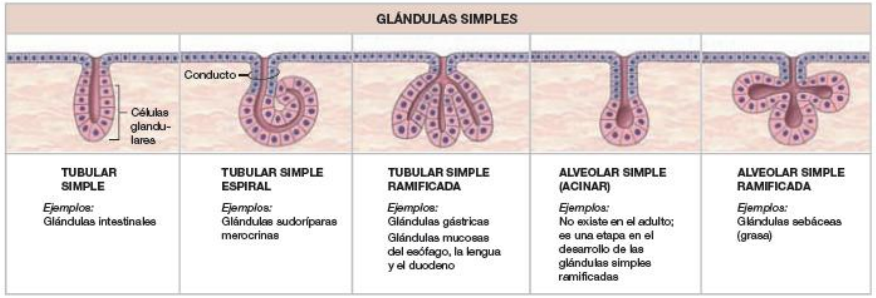

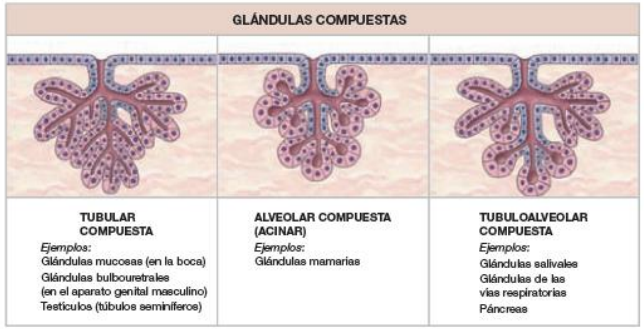

EPITELIO SIMPLE Debido a que normalmente son muy delgados sus funciones son principalmente la absorción, la secreción y la filtración.	**SIMPLE ESCAMOSO**	Normalmente forma membranas donde se produce la filtración o intercambio de sustancias por difusión rápida Se localiza en los sacos aéreos de los pulmones, en los capilares y en las membranas serosas.
	SIMPLE CUBOIDAL	Aparece con frecuencia en las glándulas y en sus conductos y forma también las paredes de los túbulos del riñón y recubre la superficie de los ovarios.
	SIMPLE COLUMNAR	Las **células de cubilete,** que producen mucosidades lubricantes, se encuentran con frecuencia en este tipo de epitelio. Toda la longitud del tracto digestivo desde el estómago hasta el ano tiene un recubrimiento de epitelio simple columnar. Las membranas epiteliales que recubren las cavidades del organismo abiertas al exterior se llaman **mucosas** o **membranas mucosas.**
	PSEUDOESTRATIFICADO	Todas las células se sitúan sobre una membrana basal. Sin embargo, algunas de sus células son más cortas que otras y sus núcleos aparecen a distinta altura por encima de la membrana basal. Como resultado, este epitelio da la falsa *(pseudo)* impresión de que está estratificado. Sirve sobre todo para realizar funciones de absorción y secreción. Una variedad ciliada (denominada con más precisión *epitelio pseudoestratificado columnar ciliado*) recubre la mayor parte del tracto respiratorio La mucosidad producida por las células de cubileteen este epitelio atrapa el polvo y otras partículas, y los cilios empujan la mucosidad hacia arriba y la alejan de los pulmones.

EPITELIO ESTRATIFICADO Sirve principalmente para proteger	**ESTRATIFICADO ESCAMOSO**	Es el tejido epitelial más común del organismo. Aquellas que están en el borde libre son células escamosas, mientras que las que se hallan próximas a la membrana basal son cuboidales o columnares. Se encuentra en lugares que reciben bastante fricción o maltrato, como el esófago, la boca y la parte exterior de la piel
	ESTRATIFICADO CUBOIDAL O COLUMNAR	El **epitelio estratificado cuboidal** tiene normalmente sólo dos capas celulares con (al menos) las células de la superficie con forma cuboidal. Las células superficiales del **epitelio estratificado columnar** son células columnares, pero sus células basales varían en tamaño y forma. Estos tipos de epitelio son bastante infrecuentes en el organismo y aparecen sobre todo en los conductos de las grandes glándulas.
	TRANSICIONAL	El epitelio transicional es un epitelio estratificado escamoso muy modificado que forma el recubrimiento de sólo unos pocos órganos, la vejiga de la orina, los uréteres y parte de la uretra. Las células de la capa basal tienen forma cuboidal o columnar y las que están en la superficie libre tienen aspecto variable.

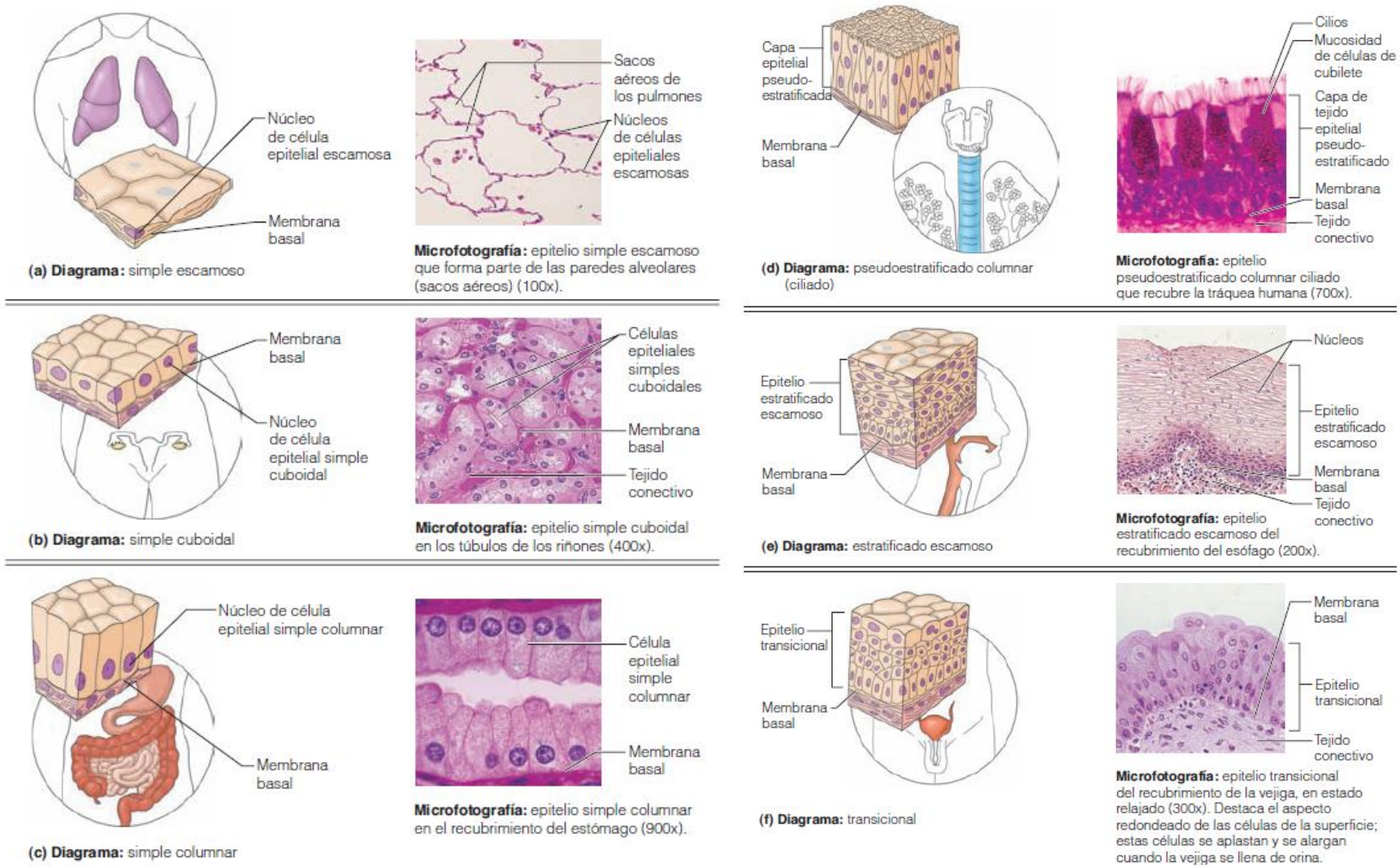

Figura 2.16 Representación de los distintos tipos epiteliales, con su localización en el cuerpo

2. Tejidos conectivos:

Están especializados en conectar distintas partes del cuerpo. Es el tipo de tejido más abundante del organismo y está ampliamente distribuido. Los tejidos conectivos realizan muchas funciones, pero sus misiones principales son proteger, hacer de soporte y unir entre sí otros tejidos corporales.

Posee las siguientes **características**:

- Los tejidos conectivos están formados por tipos muy diferentes de células y cantidades variables de una sustancia no viva que se encuentra en el exterior denominada matriz extracelular.

- La mayor parte de los tejidos conectivos están bien vascularizados pero hay excepciones (los tendones y los ligamentos tienen un riego sanguíneo pobre, y los cartílagos son avasculares). En consecuencia, todas estas estructuras se curan muy lentamente cuando sufren daños.

Dentro del tejido conectivo incluimos los siguientes **tipos**: **el hueso, el cartílago, el tejido conectivo denso, el tejido conectivo laxo (areolar, adiposo y reticular) y la sangre.**

- **TEJIDO ÓSEO:** El hueso (figura 2.17), a veces denominado tejido óseo, está compuesto de células óseas situadas en cavidades llamadas lacunae (lagunas) y rodeadas por capas de una matriz muy dura que contiene sales de calcio además de un gran número de fibras de colágeno (más o menos la tercera parte). En sí mismas, las sales de calcio son fuertes pero bastante quebradizas. Las fibras colágenas son más débiles, pero relativamente flexibles. En el hueso, los minerales quedan organizados alrededor de las fibras colágenas. El producto final es una mezcla fuerte y algo flexible, que resulta muy resistente a la destrucción.

  Las lagunas situadas en el interior de la matriz contienen células óseas, u osteocitos. Muchas veces estas lagunas están dispuestas alrededor de vasos sanguíneos que dan ramificaciones a lo largo de la matriz ósea. Aunque la difusión no pueda producirse a través de las sales cálcicas, los osteocitos se comunican con los vasos sanguíneos y entre ellos por medio de finas prolongaciones citoplásmicas. Estas estructuras se extienden recorriendo largos pasillos estrechos en la matriz. Dichas vías, llamadas conductillos forman una red ramificada que sirve para el intercambio de sustancias entre los vasos sanguíneos y los osteocitos.

  Hay dos tipos de hueso: el hueso compacto, que presenta vasos sanguíneos encerrados en el interior de la matriz, y el hueso esponjoso, que no los tiene. Casi todas las superficies óseas están revestidas por un periostio compuesto por una capa externa fibrosa y una capa interna celular. Tan sólo queda incompleto en las articulaciones, donde se unen los huesos entre sí. El periostio permite sujetar un hueso a los tejidos que lo rodean y a sus tendones y ligamentos asociados. La capa celular actúa en el crecimiento óseo y participa en su reparación tras sufrir una lesión. A diferencia del cartílago, el hueso experimenta una amplia remodelación con regularidad y es capaz de completar su reparación íntegra incluso después de una grave lesión. Los huesos también responden a las sobrecargas realizadas sobre ellos, y crecen más gruesos y robustos en condiciones de ejercicio, y más delgados y frágiles en condiciones de inactividad.
  Debido a su dureza rocosa, el hueso tiene una capacidad excepcional para proteger y hacer de soporte para otros órganos del cuerpo (por ejemplo, la calavera envuelve y protege al cerebro).

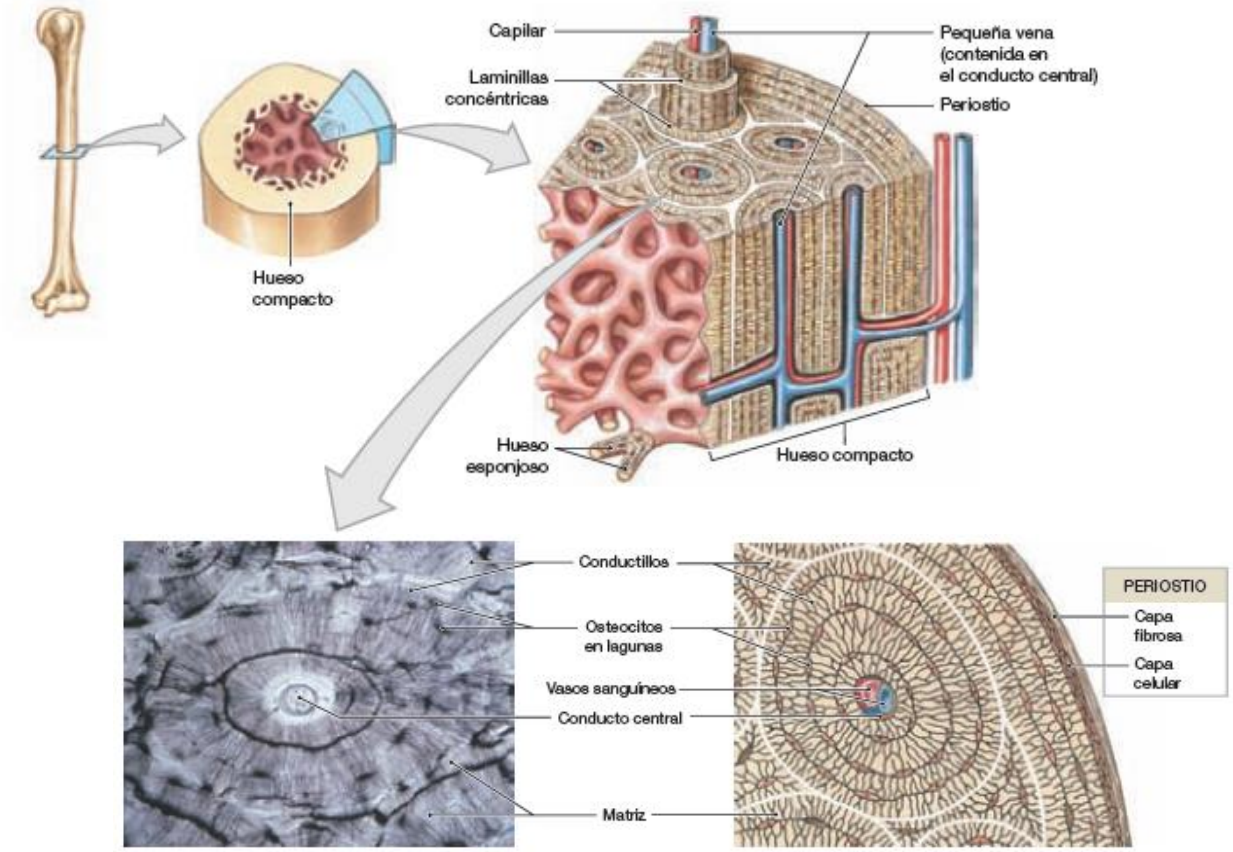

Figura 2.17 Estructura del tejido óseo

- **<u>CARTILAGO</u>**: La matriz del cartílago es un gel de naturaleza firme (sólido), que contiene polisacáridos complejos llamados sulfatos de condroitina.
  Las células cartilaginosas, o condrocitos, son las únicas que están presentes en la matriz del cartílago. Estas células viven en pequeñas cavidades denominadas lagunas (*lacus,* lago).
  El cartílago es avascular porque los condrocitos producen una sustancia química que impide la formación de vasos sanguíneos. El intercambio de nutrientes y productos de desecho ha de ocurrir por difusión a través de la matriz.

  El cartílago suele quedar separado de los tejidos que lo rodean por un pericondrio fibroso. El pericondrio contiene dos capas: una externa, la *capa fibrosa* de tejido conjuntivo denso irregular, y otra interna, la *capa celular.* La primera proporciona apoyo mecánico y protección, además de fijar el cartílago a otras estructuras. La capa celular es importante para su crecimiento y su conservación.

  Las propiedades físicas del cartílago dependen del carácter de su matriz. Las fibras colágenas proporcionan resistencia a la tensión, y la combinación entre las características de las fibras extracelulares y de la sustancia fundamental le otorga flexibilidad y elasticidad.

Existen tres tipos de cartílago:

- **<u>El *cartílago hialino*</u>** (figura 2.18) es la clase más frecuente que existe. Su matriz contiene fibras colágenas muy apretadas. A pesar de ser duro y algo flexible, se trata del tipo más débil de cartílago. En el organismo adulto pueden citarse los siguientes ejemplos de este tipo de cartílago: 1) la conexión entre las costillas y el esternón; 2) los cartílagos de sostén situados a lo largo de los tubos de conducción de las vías respiratorias, y 3) los cartílagos articulares que recubren las superficies óseas enfrentadas dentro de las articulaciones sinoviales, como el codo o la rodilla.

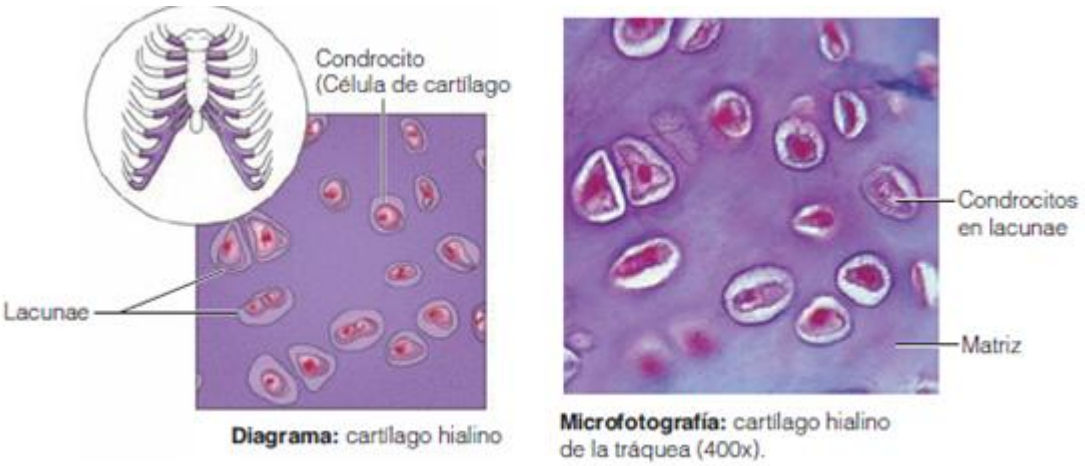

Figura 2.18 Estructura del tejido cartilaginoso hialino

- **El *cartílago elástico*** (figura 2.19) posee numerosas fibras elásticas que lo vuelven sumamente resistente y flexible. Entre otras estructuras, forma la parte externa *(pabellón auricular)* del oído externo, la epiglotis, la vía aérea que llega hasta el oído medio *(trompa auditiva)* y los pequeños cartílagos *(cuneiformes)* de la laringe. Aunque los cartílagos de la punta de la nariz son muy flexibles, hay discusiones acerca de si debería clasificárselos como cartílagos elásticos «auténticos» debido a que sus fibras elásticas no son tan abundantes como en la oreja o en la epiglotis.

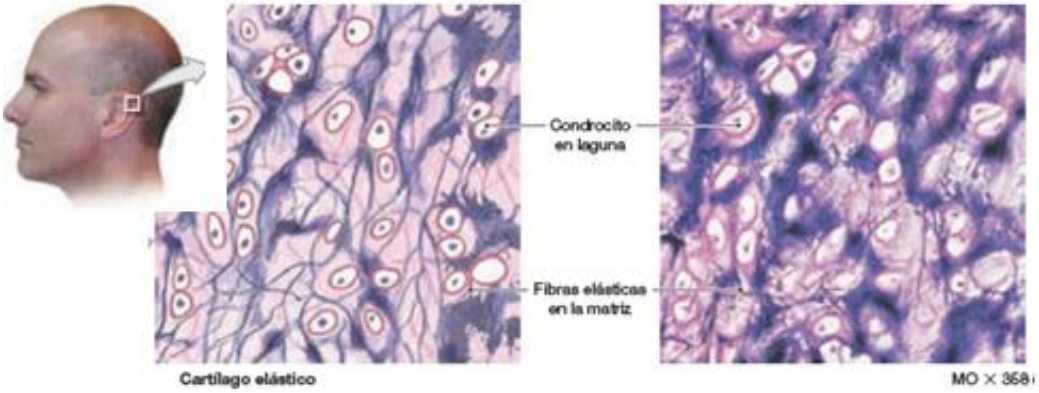

Figura 2.19 Estructura del tejido cartilaginoso elástico

- **El *cartílago fibroso, o fibrocartílago*** (figura 2.20), presenta poca sustancia fundamental, carece de pericondrio, y en la matriz predominan las fibras colágenas. Las almohadillas fibrocartilaginosas se hallan en zonas de gran carga, como sucede entre las vértebras de la columna, entre los huesos del pubis en la pelvis y alrededor de unas cuantas articulaciones

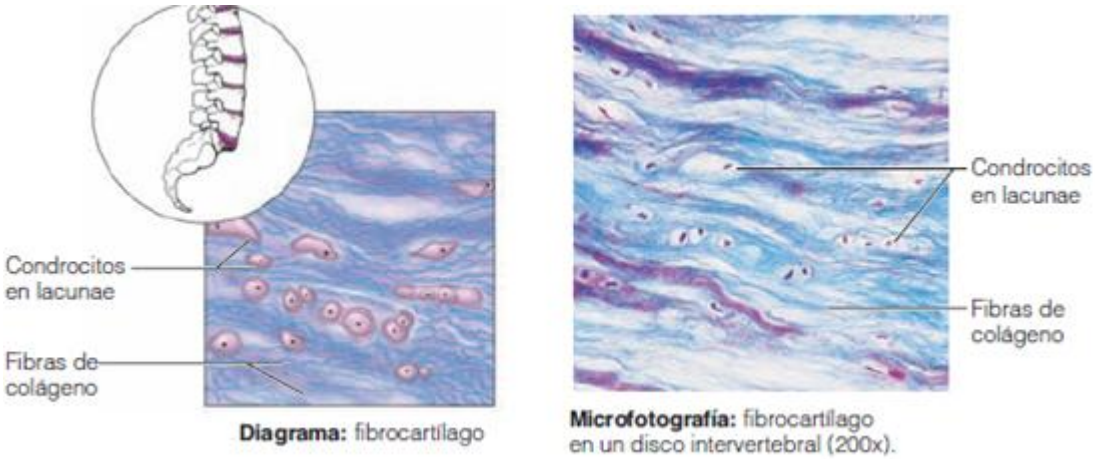

Figura 2.20 Estructura del tejido cartilaginoso fibroso

- **TEJIDO CONJUNTIVO DENSO**: también denominado **tejido denso fibroso** o **tejido conectivo fibroso** (figura 2.21), tiene fibras de colágeno como principal elemento de su matriz. Apretados entre las fibras de colágeno se hallan filas de fibroblastos, que elaboran los componentes básicos de las fibras.

El tejido conectivo denso forma estructuras resistentes con aspecto de cuerda como los tendones y los ligamentos. Los tendones unen los músculos esqueléticos a los huesos; los ligamentos conectan huesos con huesos en las articulaciones. Los ligamentos tienen mayor capacidad de alargamiento y contienen mayor cantidad de fibras elásticas que los tendones. El tejido conectivo denso también forma las capas inferiores de la piel (la dermis), donde se dispone en láminas.

En el cuerpo humano se pueden distinguir dos tipos de tejidos conjuntivos densos: regular e irregular. En el *tejido conjuntivo denso regular*, las fibras están muy apretadas y alineadas según una dirección paralela a las fuerzas aplicadas. Cuatro ejemplos principales de este tipo son los tendones, las aponeurosis, el tejido elástico (figura 2.22)y los ligamentos.

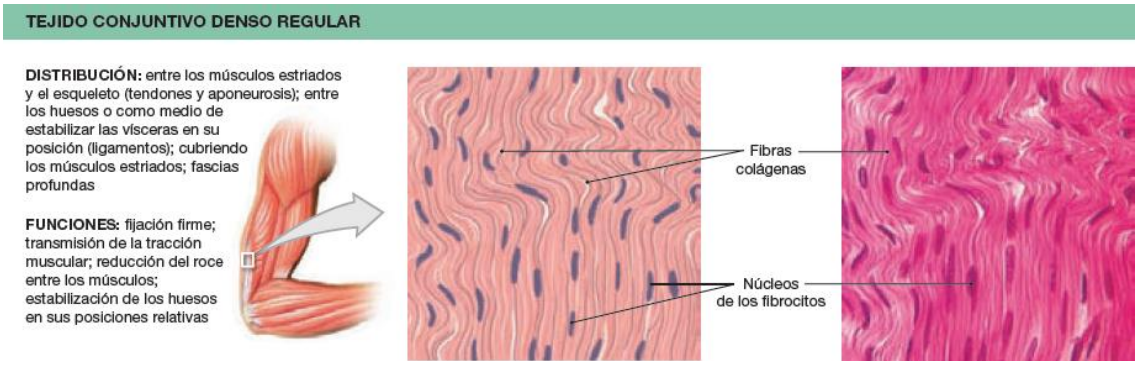

Figura 2.21 Estructura del tejido conjuntivo denso regular

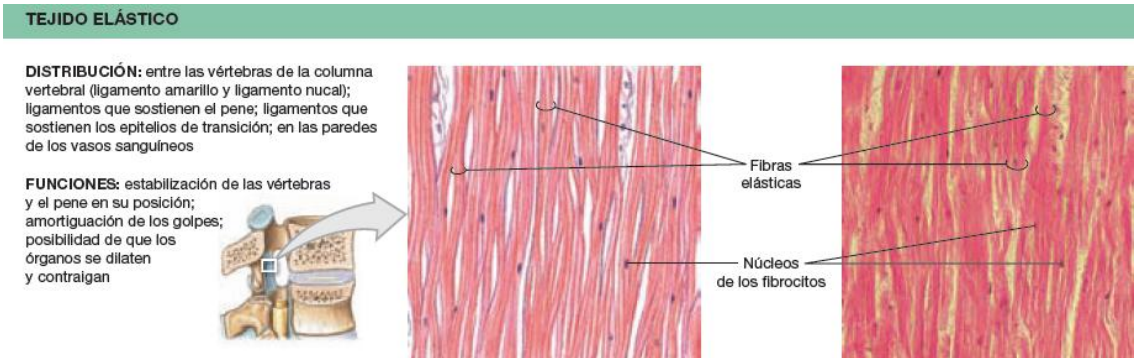

Figura 2.22 Estructura del tejido elástico

Las fibras del *tejido conjuntivo denso irregular* (figura 2.23) constituyen una malla entretejida y no manifiestan ningún patrón uniforme. Este tejido aporta resistencia y sostén a las zonas sometidas a una sobrecarga que actúe en múltiples direcciones. Una capa de tejido conjuntivo denso irregular, la dermis, otorga su resistencia a la piel. Salvo en las articulaciones, el tejido conjuntivo denso irregular forma una vaina en torno al cartílago (el pericondrio) y el hueso (el periostio).También constituye la gruesa cápsula fibrosa que rodea a los órganos internos, como el hígado, los riñones y el bazo, y encierra las cavidades articulares.

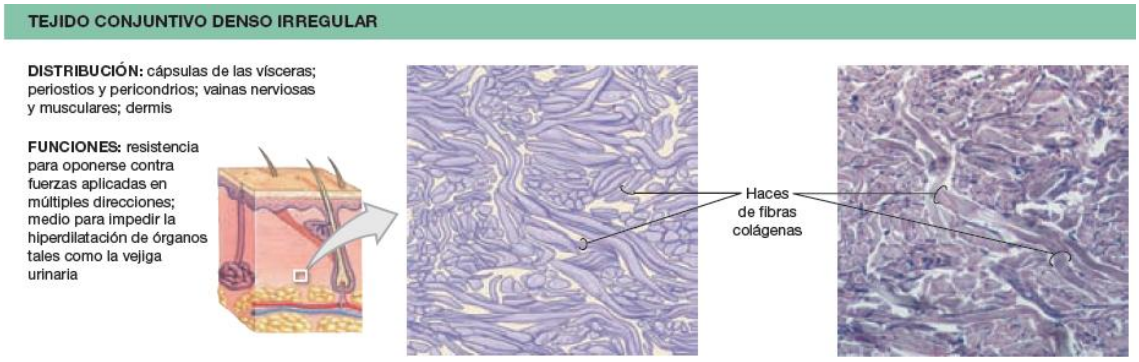

Figura 2.23 Estructura del tejido conjuntivo denso irregular

- **TEJIDO CONJUNTIVO LAXO**: en términos relativos, los **tejidos conectivos o conjuntivos laxos** son más suaves y tienen más células y menos fibras que cualquier otro tipo de tejido conectivo a excepción de la sangre. Dentro de los tejidos conectivos laxos incluimos: el tejido areolar, el tejido adiposo y el tejido reticular.

El *tejido areolar* (figura 2.24), es la variedad de tejido conectivo más ampliamente distribuida por todo el cuerpo, es un tejido suave, flexible. Actúa como un tejido de recubrimiento universal y como un tejido conectivo que actúa como "pegamento", ya que ayuda a mantener unidos los órganos internos y en sus posiciones adecuadas. Una capa suave de tejido conectivo areolar llamado *lámina propia* está por debajo de todas las membranas mucosas. Su matriz líquida contiene fibras de todo tipo, que forman una red laxa. Dada su naturaleza laxa y fluida, el tejido conectivo areolar proporciona una reserva de agua y sales a los líquidos que le rodean, y esencialmente todas las células del organismo obtienen sus nutrientes de ese "líquido de tejido", así como le depositan sus residuos. Cuando una zona del cuerpo está inflamada, el tejido areolar de la zona absorbe el exceso de líquido como una esponja y adquiere un aspecto hinchado, un estado denominado **edema.** Muchos tipos de *fagocitos* se mueven por este tejido, en busca de bacterias, células muertas y otros restos, que destruyen.

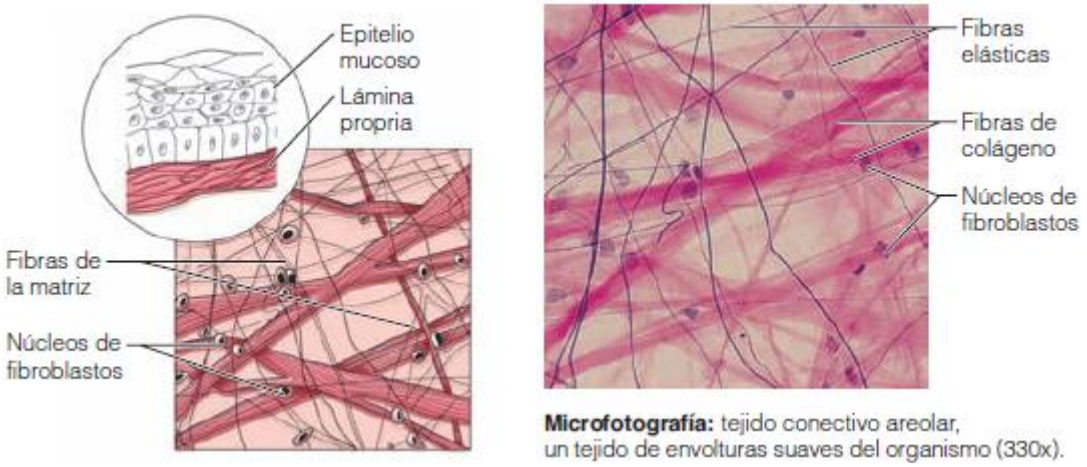

Figura 2.24 Estructura del tejido areolar

Al *tejido adiposo* (figura 2.25) se le conoce normalmente como *grasa*. Básicamente se trata de un tejido areolar en el que predominan las células adiposas. Una brillante gotita de aceite ocupa la mayor parte del volumen de una célula adiposa y comprime su núcleo, desplazándolo a un lado.

El tejido adiposo forma el tejido subcutáneo bajo la piel, donde aísla al cuerpo y le protege de los golpes y del calor y frío extremos. El tejido adiposo también protege individualmente algunos órganos (los riñones están rodeados por una cápsula de grasa, y el tejido adiposo acomoda a los globos oculares en sus oquedades). También hay "depósitos" de grasa en el organismo, como las caderas, muslos y los pechos, donde se almacena la grasa, normalmente en las mujeres, y vientre en los hombres. Además de cumplir función como protección de órganos y aislamiento térmico, este tejido está disponible como combustible para cuando sea necesario.

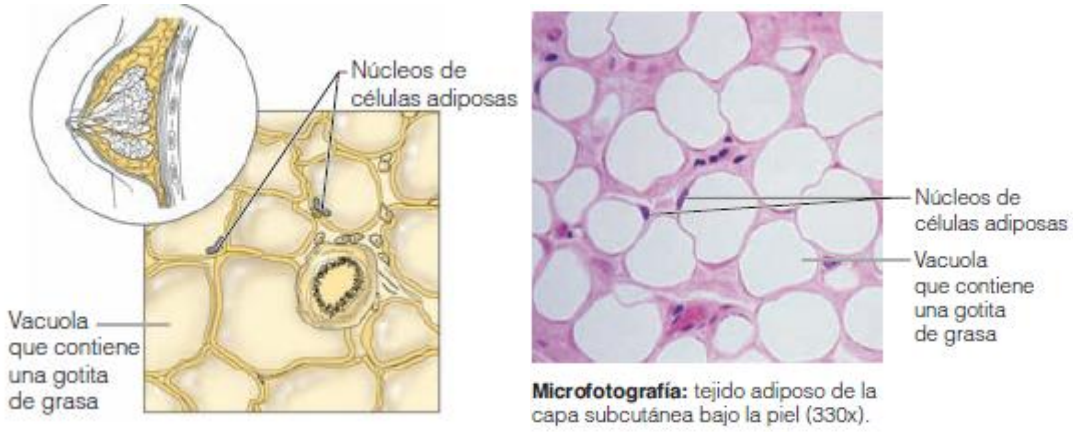

Figura 2.25 Estructura del tejido adiposo

Hay dos tipos de tejido adiposo, conocidos en general como grasa blanca y grasa parda. El tejido adiposo blanco, que es más frecuente en los adultos, tiene un color pálido amarillo-blanco. El tejido adiposo blanco almohadilla, amortigua los golpes, actúa como un aislante para frenar la pérdida de calor a través de la piel y sirve de embalaje o relleno alrededor de las estructuras. Su presencia es habitual bajo la piel de la ingle, los flancos, las nalgas y las mamas. También ocupa las cuencas óseas que quedan detrás de los ojos, rodea a los riñones y predomina en amplias zonas correspondientes a tejido conjuntivo laxo en las cavidades pericárdica y abdominal.

Por su parte el tejido adiposo marrón (o grasa parda) es más abundante en lactantes y niños que en adultos. El tejido está muy vascularizado, y cada célula contiene numerosas mitocondrias, que le conceden un color

intenso y brillante, del que procede la expresión grasa parda. La grasa parda posee una gran actividad bioquímica, y es importante en el control térmico de los recién nacidos y los niños pequeños. En la época del parto, los mecanismos reguladores de la temperatura en el bebé no están en pleno funcionamiento. La grasa parda ofrece un medio para elevar la temperatura corporal con rapidez, y se encuentra presente entre las escápulas, alrededor del cuello y tal vez en otros lugares de la parte superior del tronco de los recién nacidos. Al aumentar en edad y en tamaño, la temperatura corporal adquiere una mayor estabilidad, por lo que se reduce la importancia de la grasa parda. Así pues, los adultos tienen poca cantidad o incluso nada.

El *tejido conectivo reticular* (figura 2.26) consiste en una red delicada de fibras reticulares entrelazadas que están asociadas a las células reticulares, que recuerdan a los fibroblastos. El tejido reticular aparece sólo en algunas partes: forma el estroma, o estructura interna que puede contener muchas células libres de la sangre (en gran medida linfocitos), en los órganos linfoides como los ganglios linfáticos, el bazo y la médula ósea.

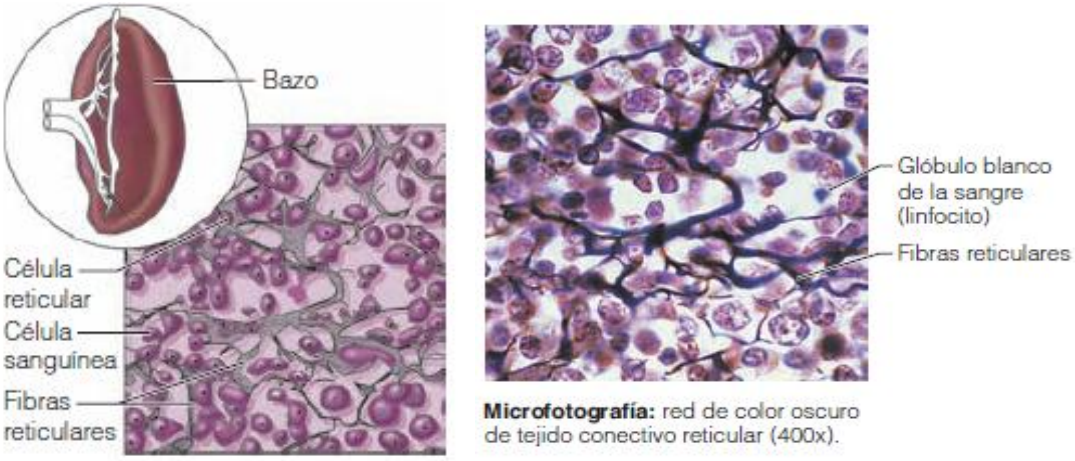

Figura 2.26 Estructura del tejido conectivo reticular

- **SANGRE**: La sangre, o tejido vascular (figura 2.27), se considera un tejido conectivo porque consiste en células sanguíneas rodeadas de una matriz fluida y no viva llamado plasma sanguíneo. Las "fibras" de la sangre son moléculas de proteínas solubles que se hacen visibles sólo durante la coagulación de la sangre. Aun así, es necesario reconocer que la sangre es un tejido conectivo bastante atípico.

Figura 2.27 Estructura del tejido sanguíneo

La sangre contiene células sanguíneas y fragmentos que en conjunto reciben el nombre de elementos formes.

Existen tres tipos de elementos formes (figura 2.28):

1) Glóbulos rojos, eritrocitos o hematíes.

2) Glóbulos blancos o leucocitos.
3) Plaquetas o trombocitos.

Uno solo de ellos, el glóbulo rojo o eritrocito representa casi la mitad del volumen sanguíneo. Los glóbulos rojos son los responsables de transportar el oxígeno por la sangre y, en menor grado, el dióxido de carbono (hay que recordar que los glóbulos rojos no son exactamente células, pues durante su maduración pierden el núcleo).
La matriz acuosa de la sangre, denominada plasma, también contiene pequeñas cantidades de glóbulos blancos, o leucocitos. Los glóbulos blancos comprenden los neutrófilos, los eosinófilos, los basófilos, los linfocitos y los monocitos. Se trata de un componente importante del sistema inmunitario, que protege al organismo contra las infecciones y las enfermedades.

Por último, unos minúsculos contenedores de citoplasma rodeados por una membrana y llamados plaquetas llevan enzimas y ciertas proteínas especiales. Su misión es actuar en la respuesta de la coagulación, encargada de cerrar herméticamente las roturas producidas en la pared vascular.

La sangre es el vehículo de transporte para el sistema cardiovascular, y transporta nutrientes, residuos, los gases de la respiración y muchas otras sustancias por todo el organismo.

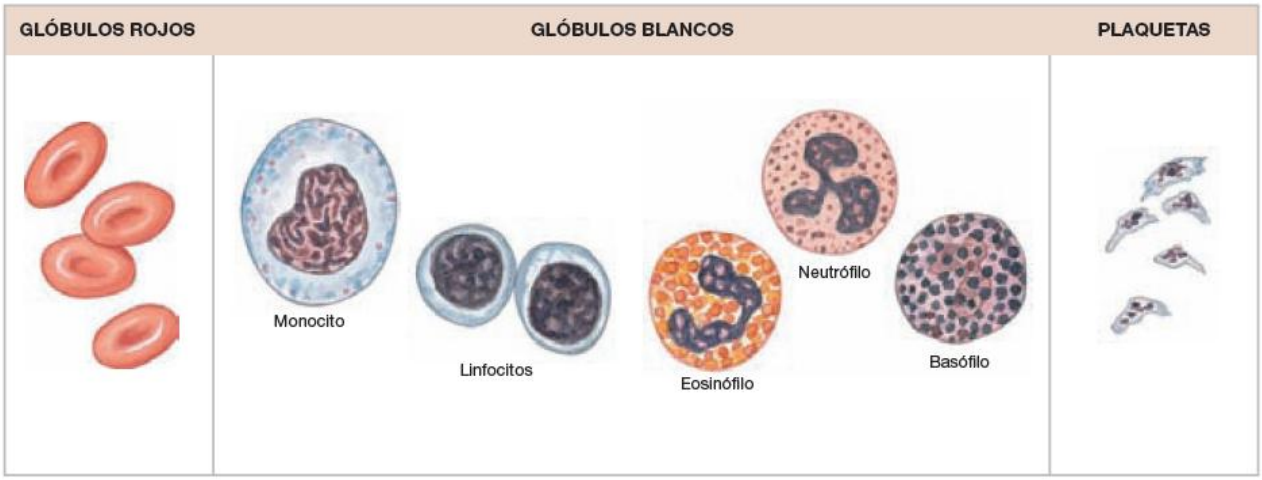

Figura 2.28 Representación de los elementos formes sanguíneos

3. Tejido muscular:

Está especializado en la contracción. Hay tres tipos de tejido muscular: **esquelético**, **cardiaco** y **liso**. El músculo esquelético a menudo se llama *músculo voluntario* porque su contracción está controlada de manera consciente. Los músculos tanto esquelético como cardiaco son **estriados**; tienen estriaciones, bandas o listas, que se extienden a través de la anchura de la célula muscular. Estas estriaciones se producen por una disposición característica de filamentos de proteínas contráctiles, y por esta razón los músculos esquelético y cardiaco tienen mecanismos de contracción similares. El músculo liso, aunque también tiene filamentos para contraerse, carece de estas estriaciones y tiene un mecanismo de contracción diferente.

El *tejido muscular estriado*, o músculo estriado esquelético

(figura 2.29) Contiene miocitos muy grandes. Como cada miocito estriado es relativamente largo y delgado, suelen llevar el nombre de fibras musculares. Las fibras musculares estriadas son muy atípicas porque pueden medir 0,3 m de longitud o más, y cada célula es de tipo multinucleado, pues posee cientos de núcleos situados justo bajo la superficie del sarcolema. Las fibras musculares estriadas son incapaces de dividirse, pero sí pueden surgir otras nuevas mediante la división de las células miosatélite (también llamadas células satélite), células mesenquimatosas que perduran en el tejido muscular estriado adulto. Esta situación le permite al menos su reparación parcial después de haber sufrido una lesión.

Las fibras musculares estriadas contienen filamentos de actina y miosina con una disposición paralela formando grupos funcionales organizados. Por esta razón, parecen adoptar un aspecto bandeado o estriado. En condiciones normales, las fibras musculares estriadas no se contraerán hasta ser estimuladas por los nervios, y el sistema nervioso ejerce un control voluntario sobre sus actividades. Por tanto, reciben la denominación de músculo estriado voluntario
El tejido muscular estriado se mantiene unido por tejido conjuntivo areolar. Las fibras colágenas y elásticas que rodean a cada célula y a cada grupo celular se mezclan con las de un tendón o una aponeurosis encargada de conducir la fuerza de la contracción, habitualmente hasta llegar a un hueso del esqueleto. Una vez que el tejido muscular se contrae, tira del hueso y lo desplaza.

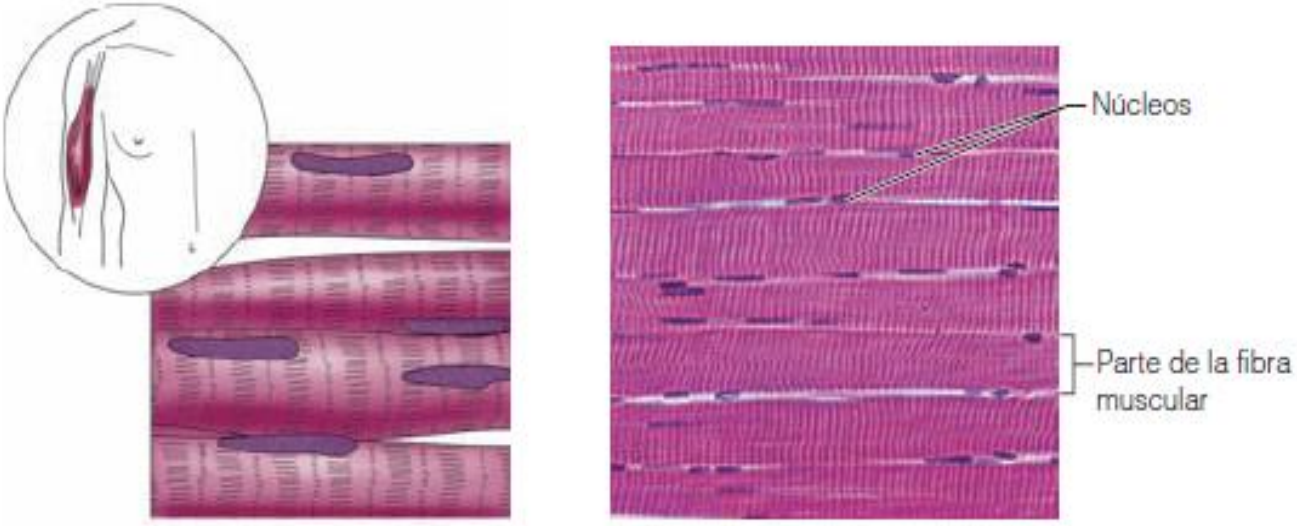

Figura 2.29 Estructura del músculo estriado

El *tejido muscular cardíaco*

(figura 2.30) Sólo está presente en el corazón. Un miocito cardíaco típico es más pequeño que una fibra muscular estriada, y posee un núcleo en posición central. Las llamativas estrías, se parecen a las del músculo estriado. Los miocitos cardíacos forman abundantes conexiones entre sí, que ocupan unas regiones especializadas denominadas discos intercalados. A raíz de todo esto, el tejido muscular cardíaco consta de una red ramificada de miocitos interconectados. Las uniones intercelulares de anclaje ayudan a encauzar las fuerzas de contracción, y las uniones intercelulares comunicantes de los discos intercalados sirven para coordinar las actividades de cada miocito cardíaco tomado por separado. Al igual que las fibras musculares estriadas, los miocitos cardíacos son incapaces de dividirse, y como este tejido carece de células miosatélite, no puede regenerarse después de sufrir una afectación por una lesión o una enfermedad.
Los miocitos cardíacos no dependen de la actividad nerviosa para iniciar una contracción. En cambio, un tipo especializado llamado célula marcapasos fija una frecuencia regular. Aunque el sistema nervioso puede modificar el ritmo de la actividad impuesto por el marcapasos, no ejerce un control voluntario sobre cada miocito cardíaco. Por tanto, el músculo cardíaco recibe el nombre de músculo estriado involuntario.

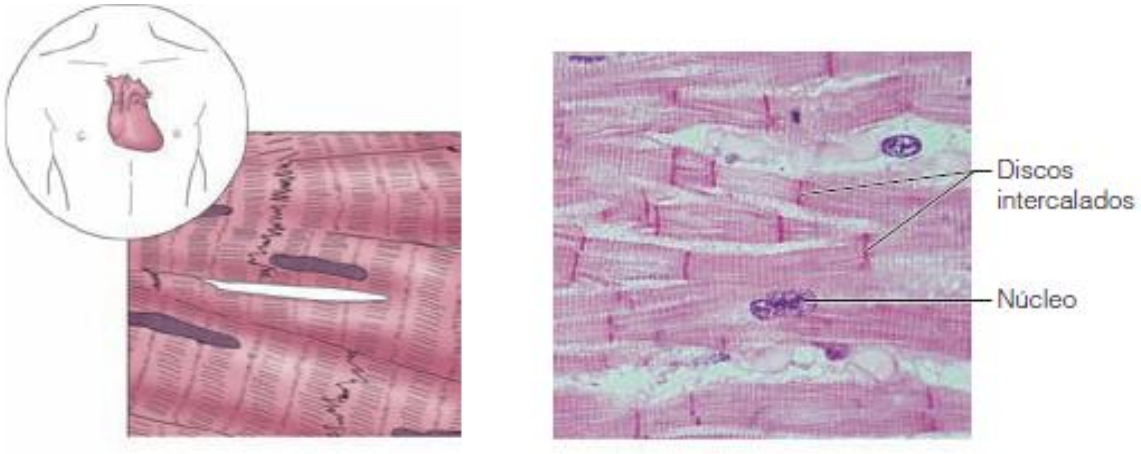

Figura 2.30 Estructura del músculo cardíaco

El *tejido muscular* liso

(figura 2.31) Puede hallarse en la base de los folículos pilosos; en las paredes de los vasos sanguíneos; en torno a los órganos huecos, como la vejiga urinaria; y en las capas que rodean las vías respiratorias, circulatorias, digestivas y genitales.

Un miocito liso es una célula pequeña acabada en punta, que contiene un solo núcleo ovalado en una posición central. Estas células pueden dividirse y regenerar el tejido muscular liso después de una lesión. Los filamentos de actina y miosina de los miocitos lisos adoptan una organización diferente a la que tienen en el músculo estriado y cardíaco, y por esta razón no existen estrías. Los miocitos lisos suelen contraerse por sí solos, mediante la acción de unas células de disparo.
Aunque la actividad neural puede desencadenar la contracción de este músculo, normalmente el sistema nervioso no ejerce un control voluntario sobre él. Por consiguiente, el músculo liso recibe el nombre de músculo involuntario no estriado.

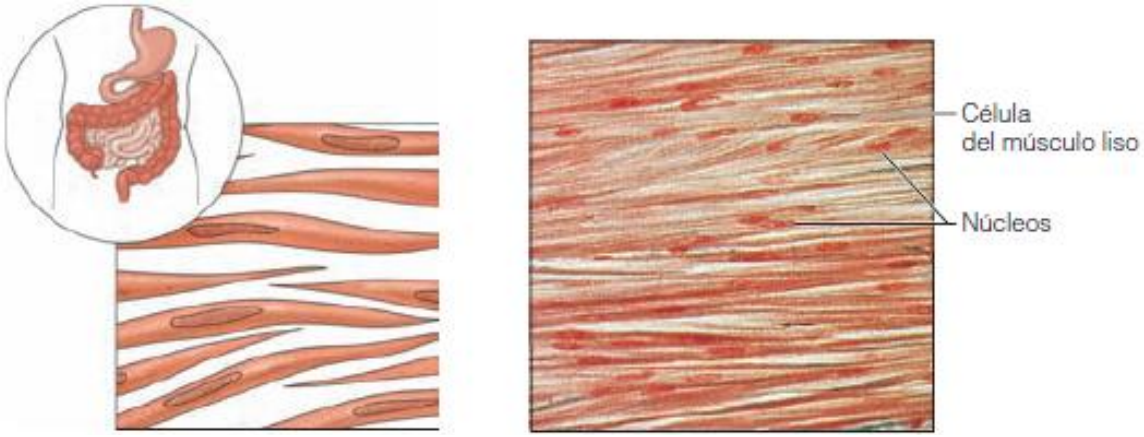

Figura 2.31 Estructura del músculo liso

4. Tejido nervioso:

(figura 2.32) Las células típicas del tejido nervioso son las neuronas, células que reciben y conducen impulsos electroquímicos de una parte del cuerpo a otra. Por lo tanto, dos de sus principales características funcionales son la irritabilidad y la conductividad. La estructura de las neuronas es única, su citoplasma se extiende en largas protuberancias (extensiones). Las neuronas, junto con un grupo especial de células de soporte, denominadas neuroglia, que aíslan, sirven de apoyo y protegen a las delicadas neuronas, forman las estructuras del sistema nervioso (el cerebro, la médula espinal y los nervios).

❖ Las neuronas

Son las células más largas del organismo, y muchas llegan a medir un metro de longitud. La mayoría son incapaces de dividirse en circunstancias normales, y poseen muy pocas posibilidades de repararse a sí mismas tras sufrir una lesión. Una neurona típica presenta un cuerpo celular, o soma, que contiene un núcleo grande y llamativo. Es característico que este cuerpo celular esté unido a varias prolongaciones ramificadas, llamadas dendritas, y a un solo axón. Las dendritas reciben mensajes aferentes; los axones conducen mensajes eferentes.

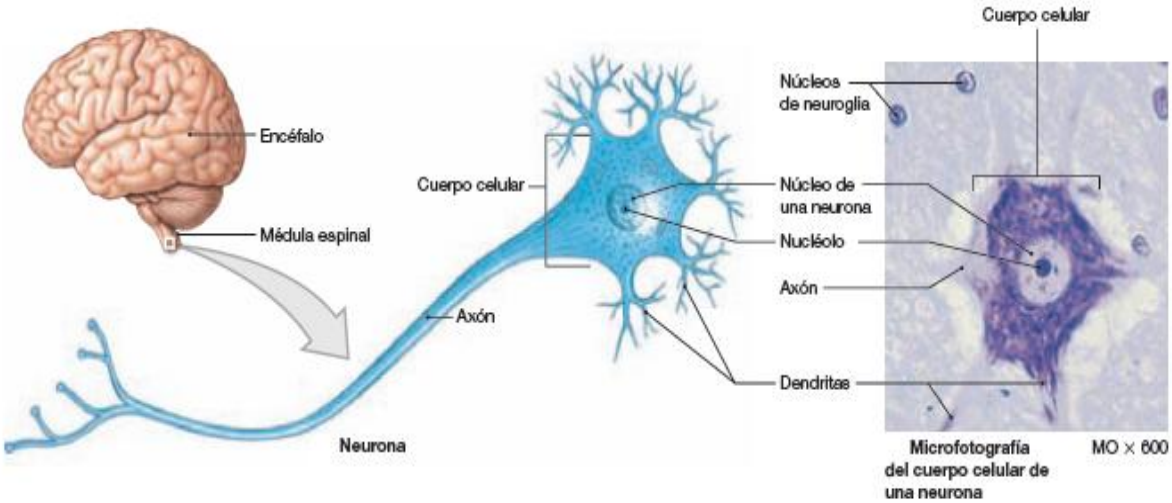

Figura 2.32 Estructura del tejido nervioso

Según el tamaño y forma de sus prolongaciones, la mayoría de las neuronas pueden clasificarse en uno de los siguientes tipos (figura 2.33):

- Neuronas multipolares: que presentan más de dos prolongaciones celulares.
- Neuronas bipolares: poseedoras de una dendrita y un axón.
- Neuronas pseudomonopolares: que presentan, cerca del soma celular, una prolongación única que luego se divide en dos, dirigiéndose un ramo hacia la periferia y otro al sistema nervioso central.

Las neuronas pueden clasificarse también **según su función**.

- Neuronas motoras, que controlan órganos efectores como las glándulas exocrinas y endocrinas y las fibras musculares.
- Neuronas sensoriales, que reciben estímulos sensoriales del medio ambiente y del propio organismo.
- Interneuronas, que son las que establecen conexiones con otras neuronas estableciendo circuitos complejos.

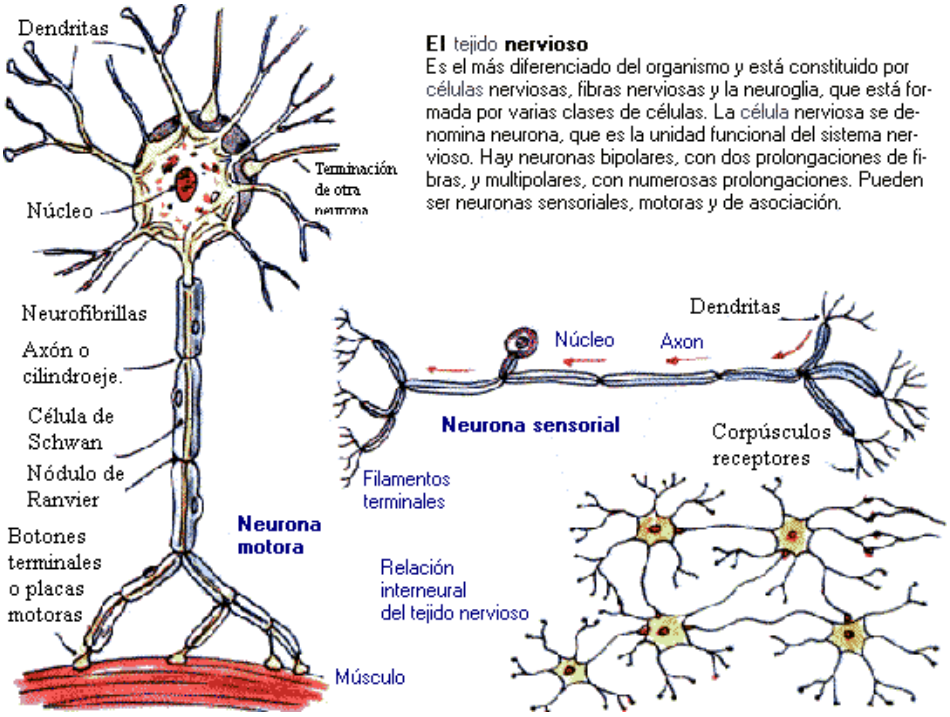

Figura 2.33 Estructura neuronal

❖ Neuroglía intersticial:

También son llamadas células de la neuroglia (figura 2.34). Son un conjunto de células no nerviosas que establecen estrechos contactos con las neuronas y sus prolongaciones. Los principales tipos son:

- **Astrocitos:** Son células de aspecto estrellado que emiten unas prolongaciones a los vasos sanguíneos llamadas pies vasculares. De este modo se consigue que los vasos sanguíneos no estén en contacto directo con las neuronas y el resto de células del sistema nervioso debido a esta barrera, llamada barrera glial.

  Las funciones de los astrocitos son:

  1. Sostén: actuando como tejido conectivo del sistema nervioso.
  2. Reparación del tejido nervioso.
  3. Aislamiento de neuronas.
  4. Función de fagocitosis de neuronas lesionadas o muertas.
  5. Regulación de intercambios con el torrente sanguíneo en cuanto a la nutrición y eliminación de sustancias de desecho.

- **Microglía:** Son los macrófagos del sistema nervioso central. Al parecer se encargan de eliminar los restos de las células que mueren durante la actividad normal del sistema nervioso. También participan en la fagocitosis en situaciones de infección aumentando entonces su número.

  Constituyen el 5 % de la población glial. Se encuentran en la vecindad de las neuronas y a lo largo de los tubos sanguíneos. Las células de la microglía son pequeñas (de ahí su nombre) y poseen núcleos relativamente pequeños. Contienen los lisosomas, las inclusiones y las vesículas características de los macrófagos, muy poco RER y escasos microfilamentos o microtúbulos.

- **Oligodendrocitos**: envuelven axones del sistema nervioso central. Un oligodendrocito puede formar la vaina de mielina de varios axones.

- **Ependimocitos**: son las células que forman el revestimiento de los ventrículos del encéfalo y el conducto central de la médula espinal, el conducto ependimario. Forman una capa única de células cúbicas o cilíndricas que poseen microvellosidades y cilios, éstas últimas son móviles y contribuyen al flujo del LCR.

❖ Neuroglía periférica:

- **Células de Schwann:** las células de Schwann envuelven axones del sistema nervioso periférico, pero a diferencia que los oligondendrocitos sólo pueden formar la vaina de un solo axón.

- **Células satélites**: son células pequeñas que rodean al cuerpo, dendritas y axones de las neuronas de los ganglios espinales, craneales y viscerales, formando una verdadera cápsula, por lo que se les llama "capsulares". Existe una estrecha relación entre las células satélites y los somas neuronales, a veces se observan interdigitaciones de sus membranas. Separan la neurona del estroma conectivo que rodea al nervio.

- **Células de Müller:** son células gliales especiales, cuyos núcleos se sitúan en la capa nuclear externa y cuyas prolongaciones se extienden a través de todas las capas, desde la limitante externa a la limitante interna.

  La membrana limitante externa (OLM) está formada por uniones adherentes entre estas células de Müller y los segmentos internos de los fotorreceptores. La membrana limitante interna por su parte está formada por uniones de las prolongaciones terminales de las células de Müller, que se extienden lateralmente y una membrana basal.

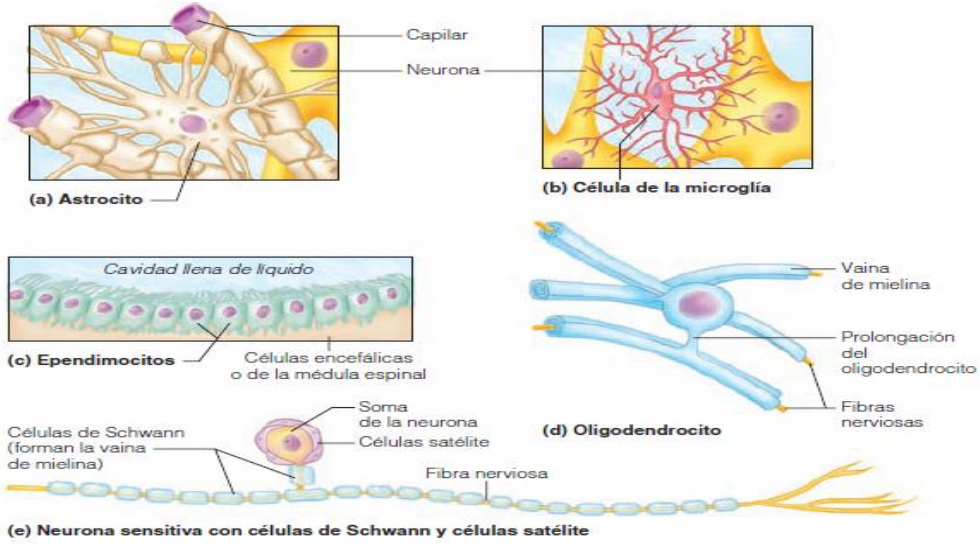

Células de soporte (gliales) del tejido nervioso. Los astrocitos **(a)** forman una barrera viviente entre las neuronas y los capilares del CNS. Las células de la microglia **(b)** son fagocitos, mientras que los ependimocitos **(c)** revisten las cavidades llenas de líquido del CNS. Los oligodendrocitos **(d)** forman las vainas de mielina alrededor de las fibras nerviosas en el CNS. **(e)** Posición de las células de Schwann (células mielinizadoras) y las células satélite con respecto a una neurona en el sistema nervioso periférico.

Figura 2.34 Estructura de los distintos tipos gliales

GENERACIÓN DEL POTENCIAL DE MEMBRANA

La difusión de iones y la desigual permeabilidad de la membrana a cada uno de ellos (muy baja al Na+, y significativa para el K+ y Cl-) generan, junto con la bomba de sodio y potasio, el potencial de membrana y la situación de una mayor concentración de Na+ en el exterior que en el interior celular y la situación opuesta para el K+.

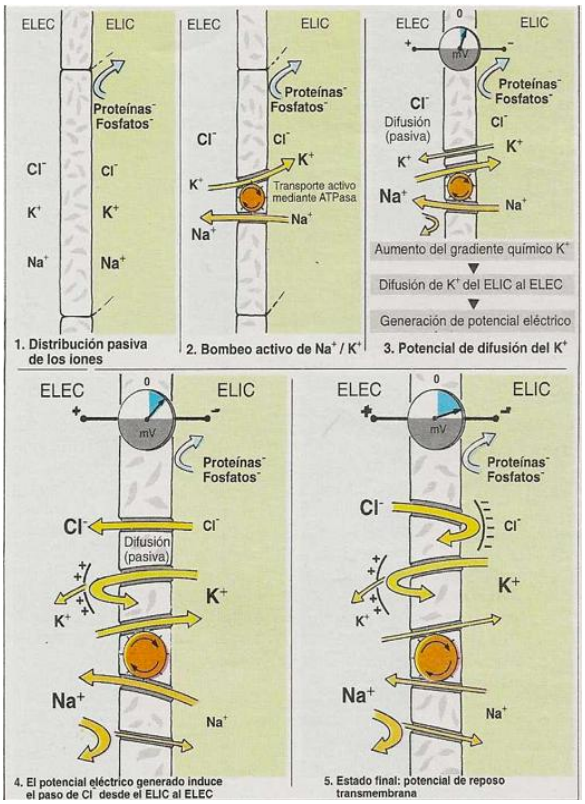

BOMBA DE SODIO Y POTASIO es una complejo transmembrana que saca 3 Na+ por cada 2 K+ que introduce. Contribuye a un interior negativo con un valor de unos - 4mv

POTASIO y MEMBRANA a favor de gradiente de concentración salen K+ del interior al exterior. Cuando gradiente eléctrico (interior negativo) compensa el de concentración (más potasios fuera) se frena la salida y se llega al equilibrio del K+. Genera un valor de unos -94 mv. (Calculado mediante la Ecuación de Nernst)

SODIO y MEMBRANA apenas hay entrada de sodios a favor de gradiente de concentración porque la membrana es muy impermeable al Na+. No obstante algo de sodio entra generando un valor positivo interior de unos +8 mv.

CLORUROS y MEMBRANA como la membrana también permite el paso de cloruros. Salen cloruros repelidos por el potencial eléctrico negativo hasta que crece el gradiente de concentración de tal manera que se equilibra con el de repulsión eléctrica del interior.

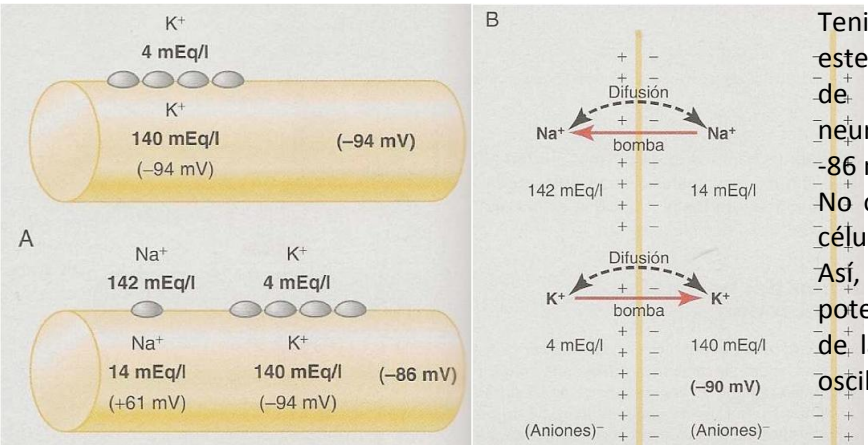

Teniendo en cuenta todo este proceso, el potencial de membrana de la neurona se sitúa en un -86 mV.

No obstante no todas las células tienen este valor. Así, por ejemplo, el potencial de membrana de las células musculares oscila entre -50 y -60 mV.

GENERACIÓN DEL POTENCIAL DE ACCIÓN. IMPULSO NERVIOSO

Cuando actúa un estímulo sobre una zona de la neurona suele producir un aumento del potencial que se dirige de -90 mV hacia cero. Este cambio en el voltaje hacia un valor entre -70, -50 m produce:

A. Apertura de los canales activados por voltaje para el sodio. Entrada masiva de estos iones y cambio de polaridad de la membrana: DESPOLARIZACIÓN que genera un potencial de acción.
B. 10-4 segundos después se comienzan a cerrar los canales para el Na+ y se abren los canales para el K+, volviendo la membrana a recuperar su potencial original: REPOLARIZACIÓN. Recuperación de potencial en reposo tras periodo refractario.

A esta repolarización también contribuye la bomba de sodio y potasio.

Los canales del sodio con clave para la generación de un potencial de acción. Están mediados por ligando. Los canales de sodio mediados por ligando son aquellos que se abren cuando un ligando (neurotransmisor, hormona,...) se une a él. Son los responsables de la despolarización de la neurona postsináptica en la sinapsis química para generar en las zonas adyacentes el potencial de acción y el subsiguiente impulso nerviosos Por lo tanto, los canales regulados por ligando intervienen en la sinapsis.

<u>Gráfica del potencial de acción</u> (Threshold = umbral)

Si el estímulo consigue que la despolarización supere los -55 mV de media, entonces se produce el fenómeno relatado líneas arriba y se llega al potencial de acción. Si no se alcanza ese umbral, la célula (neurona) vuelve a su potencial de reposo sin producir potencial de acción.

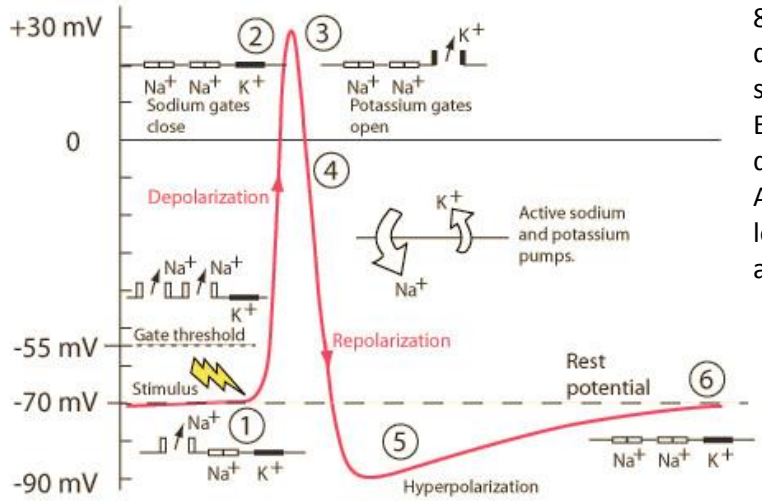

8alrededor de +40 mV), es decir, el potencial de acción o se produce o no se produce. Esto se conoce con el nombre de la <u>LEY DEL TODO o NADA</u>

A continuación se producirían los fenómenos que conducirían a la repolarización.

Principio: siempre que el estímulo consigue una despolarización que supere el umbral, se produce un potencial de acción que el alcanza el mismo valor

TRANSMISIÓN DEL POTENCIAL DE ACCIÓN

El potencial de acción se transmite a lo largo de la neurona en dirección del axón por contagio, como una onda. A este fenómeno se le denomina IMPULSO NERVIOSO. El proceso de despolarización y repolarización van recorriendo la neurona hasta llegar a entrar en contacto con otra (sinapsis) o con un músculo (placa motora)

Como el potencial de acción sigue la ley del TODO o NADA, el impulso recorre la neurona sin que merme o disminuya la magnitud.

En el caso de las fibras mielínicas;

- El potencial de acción de un punto se contagia al nódulo Ranvier adyacente
- El impulso nervioso va, por lo tanto, a saltos (=conducta saltatoria del impulso nervioso) y, por lo tanto mucho más rápido.

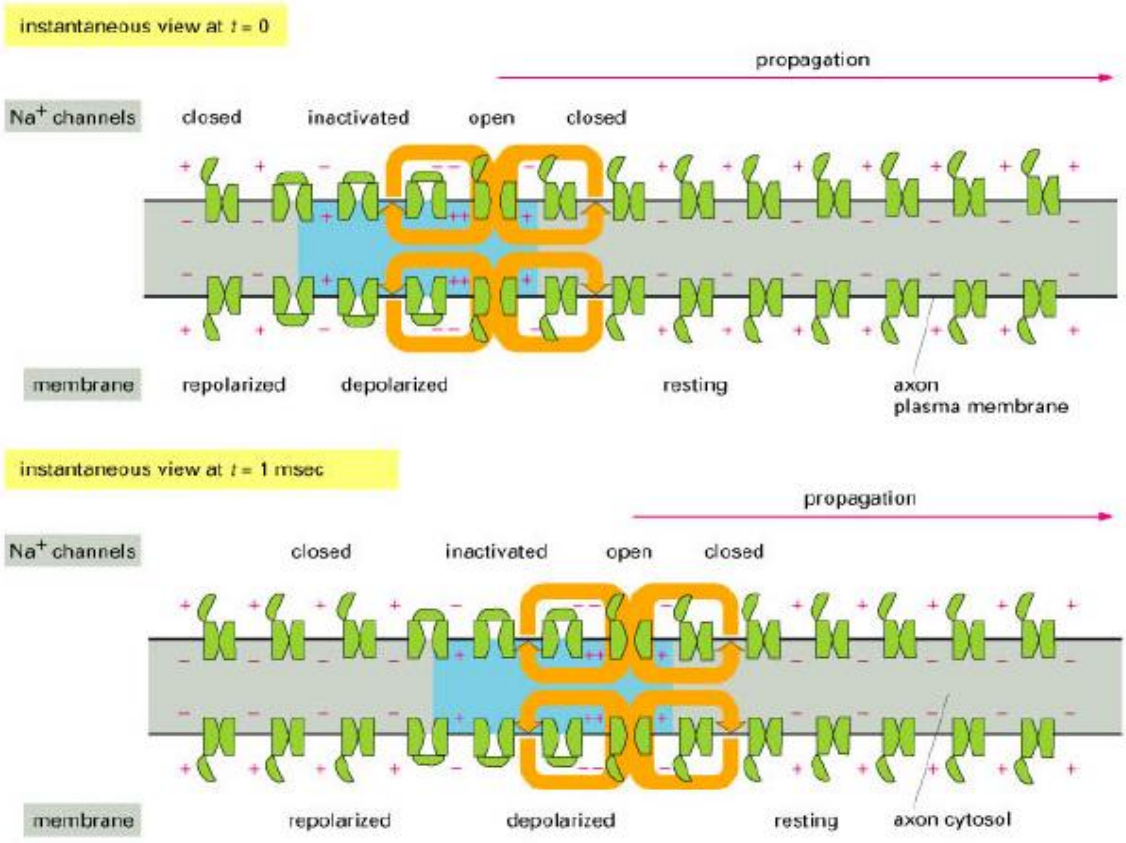

((Ver también libro de texto de biología))

NIVEL ORGÁNICO: APARATOS Y SISTEMAS (Recordar diferencia entre sistema y aparato)

1. **"Sistema" tegumentario**: El sistema tegumentario (figura 2.35) es la cobertura externa del cuerpo, es decir, la piel. Su función es aislar el cuerpo y proteger los tejidos más profundos de las lesiones, además de excretar sales y urea en el sudor, y contribuir a la regulación de la temperatura corporal. La piel dispone de receptores de temperatura, presión y dolor que nos alertan a lo que sucede en la superficie corporal.

2. **Sistema óseo**: el sistema óseo (figura 2.35) se compone de huesos, cartílagos, ligamentos y articulaciones. Sirve de soporte para el cuerpo y le proporciona un marco que utilizan los músculos esqueléticos para realizar el movimiento. Además, desempeña una función protectora (como en el caso del cráneo, que rodea y protege el cerebro); sus cavidades son el lugar donde se produce la hematopoyesis o formación de células sanguíneas y su sustancia dura sirve como almacén de minerales.

3. **Sistema muscular**: los músculos del cuerpo (figura 2.35) sólo tienen una función: contraerse, acortarse. Cuando esto ocurre, se produce el movimiento y, por ello, los músculos pueden considerarse como las "máquinas" del cuerpo, cuya movilidad general refleja la actividad de los músculos esqueléticos, los músculos grandes y carnosos que se fijan a los huesos.
   Su contracción nos permite permanecer erguidos, caminar, saltar, agarrar, lanzar una pelota o sonreír. Los músculos esqueléticos forman el sistema muscular, diferente de los músculos del corazón y de otros órganos huecos cuya función es el movimiento de líquidos (sangre, orina) u otras sustancias (como los alimentos) siguiendo una ruta definida del cuerpo.

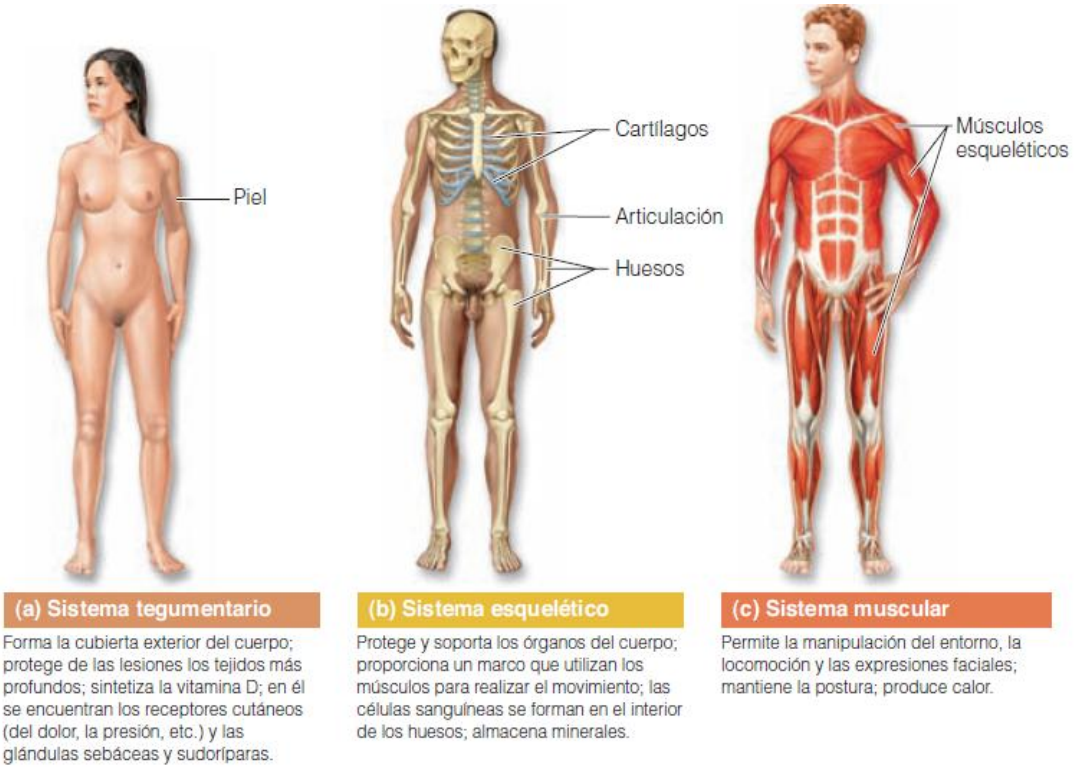

Figura 2.35 Representación de los sistemas tegumentario, esquelético y muscular

4. **Sistema nervioso**: el sistema nervioso (figura 2.36) es el sistema de control de actuación rápida del cuerpo, que se compone de cerebro, médula espinal, nervios y receptores sensoriales. El cuerpo debe ser capaz de responder a irritantes o estímulos tanto externos (luz, sonido o cambios de temperatura) como internos (hipoxia, estiramiento de algún tejido). Los receptores sensoriales detectan estos cambios y envían mensajes (mediante señales eléctricas denominadas impulsos nerviosos) al sistema nervioso central (cerebro y médula espinal) de forma que permanezca constantemente informado de lo que ocurre.
   A continuación, el sistema nervioso central evalúa esta información y responde activando los efectores corporales correspondientes (músculos o glándulas).

5. **Sistema endocrino**: al igual que el sistema nervioso, el sistema endocrino(figura 2.36) controla las actividades corporales, pero lo hace con mucha más lentitud. Sus glándulas producen productos químicos denominados hormonas, que se liberan a la sangre para que alcancen órganos relativamente alejados.
   Las glándulas endocrinas incluyen la hipófisis, las glándulas tiroidea y paratiroideas, las glándulas suprarrenales, el timo, el páncreas, la glándula pineal, los ovarios (en mujeres) y los testículos (en varones). Las glándulas endocrinas no están conectadas anatómicamente como lo hacen otras partes de los sistemas de órganos, pero coinciden en que todas ellas secretan hormonas que regulan otras estructuras. Las funciones corporales que controlan las hormonas son muchas y variadas, e implican a todas las células del cuerpo; entre ellas se cuentan, al menos en parte, el crecimiento, la reproducción y el uso que las células hacen de los alimentos.

6. **Aparato cardiovascular**: los órganos principales del sistema cardiovascular (figura 2.36) son el corazón y los vasos sanguíneos, que proporcionan oxígeno, nutrientes, hormonas y otras sustancias disueltas en la sangre a las células tisulares donde se realizan los intercambios. Los leucocitos y los productos químicos presentes en la sangre contribuyen a la protección del cuerpo contra invasores extraños como bacterias, toxinas y células tumorales.
   El corazón realiza las funciones de bomba sanguínea, impulsando la sangre desde sus cámaras hasta los vasos sanguíneos para que lleguen a todos los tejido del cuerpo.

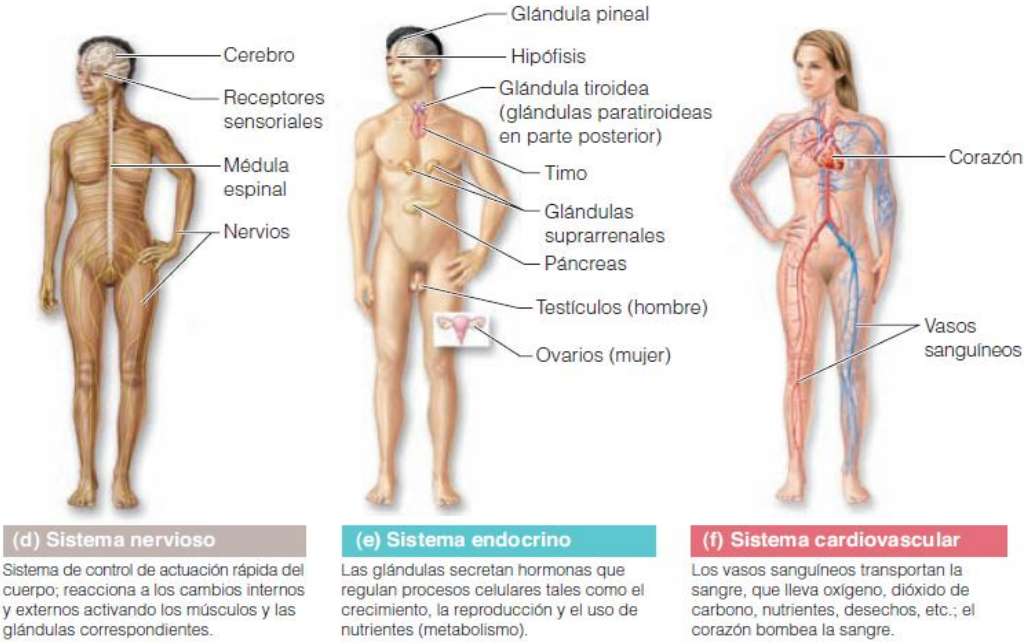

Figura 2.36 Representación de los sistemas nervios, endocrino y cardiovascular

7. **Sistema linfático**: (figura 2.37) complementa al sistema cardiovascular. Sus órganos incluyen los vasos y ganglios linfáticos, además de otros órganos linfoides como el bazo y las amígdalas.
   Los vasos linfáticos devuelven a los vasos sanguíneos el líquido filtrado de la sangre para que ésta permanezca en continua circulación por el cuerpo. Los ganglios linfáticos y otros órganos linfoides contribuyen a limpiar la sangre y contienen células que participan en la inmunidad.

8. **Aparato respiratorio**: la función del sistema respiratorio (figura 2.37) es mantener el suministro continuo de oxígeno y eliminar el dióxido de carbono del cuerpo.
   El sistema respiratorio se compone de las fosas nasales, la faringe, la laringe, la tráquea, los bronquios y los pulmones; estos últimos contienen los alvéolos, a través de cuyas paredes se realiza el intercambio de gases con la sangre.

9. **Aparato digestivo**: (figura 2.37) es, en esencia, un tubo que atraviesa el cuerpo desde la boca al ano. Sus órganos incluyen cavidad bucal (boca), esófago, estómago, intestino grueso, intestino delgado y recto.
   Su función es descomponer los alimentos y llevar los productos a la sangre para que se repartan a las células de todo el cuerpo, mientras que los alimentos sin digerir continúan en las vías y abandonan el cuerpo por el ano en forma de heces.
   Las actividades de descomposición comienzan en la boca y terminan en el intestino delgado; a partir de ese punto, la función principal del aparato digestivo es recuperar agua.
   El hígado se considera parte del aparato digestivo porque la bilis que produce contribuye a la descomposición de las grasas; y el páncreas, que envía enzimas digestivas al intestino delgado, también forma parte del aparato digestivo desde el punto de vista funcional.

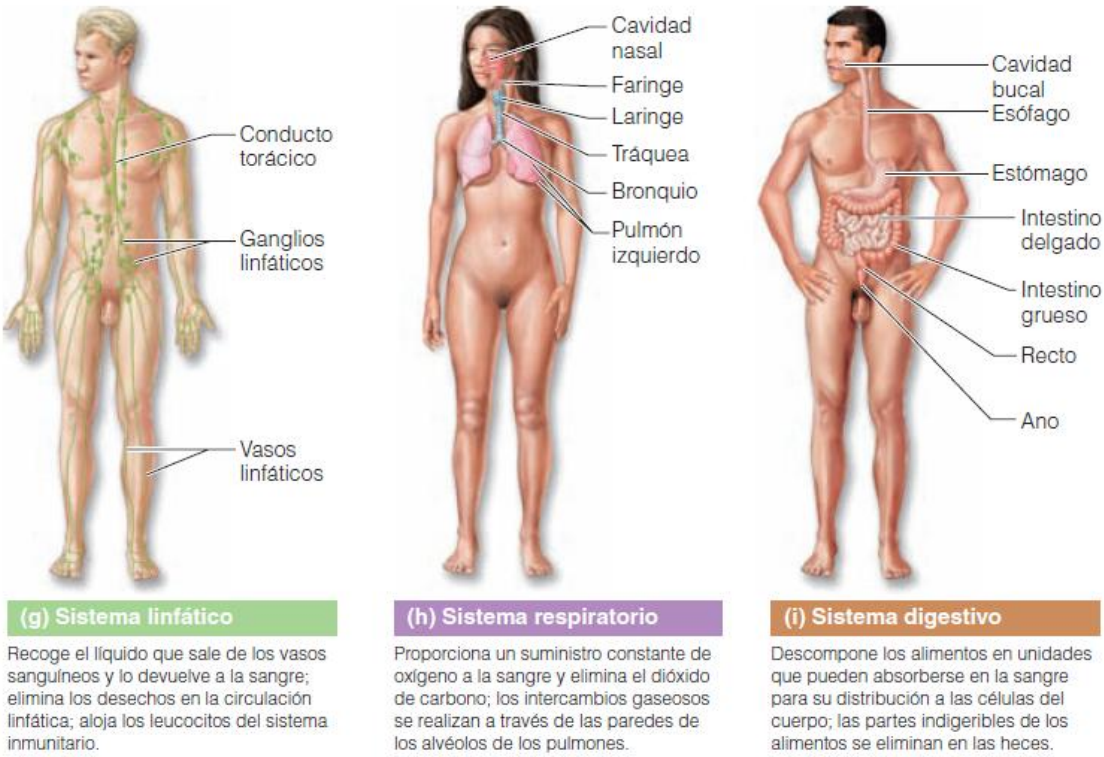

Figura 2.37 Representación del sistema linfático y de los aparatos respiratorio y digestivo

10. **Aparato urinario**: el cuerpo produce desechos derivados de sus funciones normales, que deben eliminarse. Un tipo de desecho, como la urea y el ácido úrico, contiene nitrógeno resultante de la descomposición de las proteínas y los ácidos nucleicos por las células del cuerpo. El aparato urinario (figura 2.38) elimina estos desechos de la sangre y los expulsa del cuerpo en forma de orina.
    Este sistema, se compone de los riñones, los uréteres, la vejiga urinaria y la uretra. Otras funciones importantes del sistema urinario incluyen el mantenimiento del equilibrio corporal entre agua y sales (electrolitos) y la regulación del equilibrio ácido-base en la sangre.

11. **Aparato reproductor**: (figura 2.38) existe principalmente para producir descendencia.
    El aparato reproductor masculino se compone de escroto, pene, glándulas accesorias, testículos y un sistema de conductos que lleva el esperma producido por los testículos al exterior del cuerpo. El sistema reproductor de la mujer se compone trompas de Falopio, vagina, ovarios para producir óvulos y útero, en cuyo interior se desarrolla el feto una vez se ha producido la fertilización.

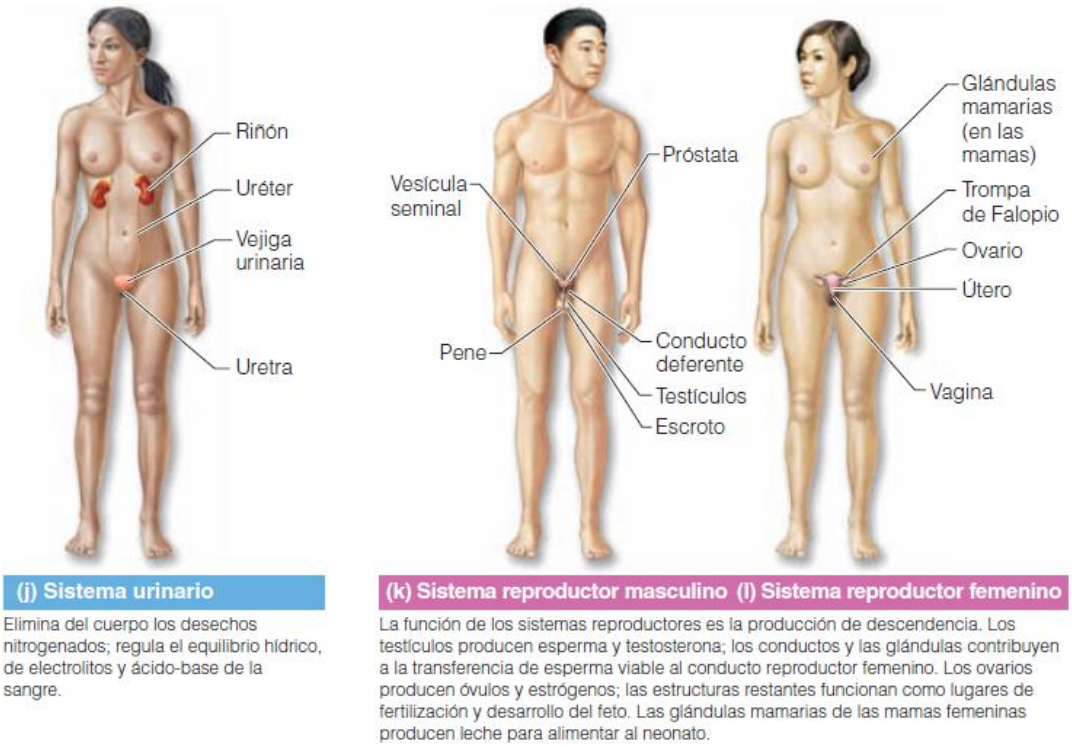

Figura 2.38 Representación de los aparatos urinario y reproductor

DIAGRAMAS Y MODELOS DE ORGANIZACIÓN CORPORAL, ANTROPOMETRÍA BÁSICA y BIOTIPOS.

Los primeros anatomistas afrontaron unos problemas de comunicación importantes. La afirmación de que un bulto está «en la espalda» no aporta una información muy precisa acerca de su localización. Por esa razón, los anatomistas crearon mapas del cuerpo humano.

En efecto, la anatomía utiliza un lenguaje especial que se debe aprender desde el principio. Los hitos corresponden a las estructuras anatómicas más sobresalientes, y las distancias se miden en centímetros o pulgadas.

Con el avance de la tecnología, continúan apareciendo nuevos términos anatómicos, pero muchas de las palabras y frases más antiguas se siguen usando.

En primer lugar hay que conocer cuál es la **posición anatómica** de un ser humano; la posición anatómica es la posición de referencia del cuerpo utilizada para describir la posición de estructuras. El cuerpo se encuentra en posición anatómica en bipedestación con los pies juntos, los brazos a los lados y la cara mirando hacia delante. La boca se encuentra cerrada y la expresión facial es neutra. Las palmas de las manos se localizan mirando hacia delante con los dedos rectos y juntos

Los **términos de dirección** (figura 2.39) permiten al personal médico y a los especialistas en anatomía explicar dónde se encuentra una estructura corporal en relación con otra.

Por ejemplo, podemos describir la relación entre las orejas y la nariz de manera informal, diciendo: “Las orejas se encuentran a cada lado de la cabeza, a derecha e izquierda de la nariz”. En terminología anatómica, esto se resume en: “Las orejas están laterales en relación con la nariz”.

TÉRMINOS DE ORIENTACIÓN Y DIRECCIÓN DEL CUERPO

Término	Definición	Ilustración	Ejemplo
Superior (craneana o cefálica)	Hacia el extremo superior de una estructura o del cuerpo; hacia arriba		La frente está en posición superior a la nariz.
Inferior (caudal)*	Alejado del extremo superior o hacia la parte inferior de una estructura o del cuerpo; hacia abajo		El ombligo está en posición inferior al esternón.
Ventral (anterior)†	Hacia la parte delantera del cuerpo; delante de		El esternón está en posición anterior a la espina dorsal.
Dorsal (posterior)†	Hacia la parte trasera del cuerpo; detrás		El corazón está en posición posterior al esternón.
Medial (o interno)	Hacia la línea central del cuerpo o en ella; en la parte interior		El corazón está en posición medial en relación con el brazo.
Lateral (o externo)	Alejado de la línea central del cuerpo; en la parte exterior		Los brazos están en posición lateral en relación con el tórax.
Proximal	Cerca del origen de la parte del cuerpo o el punto de fijación de una extremidad al tronco del cuerpo		El codo está en posición proximal en relación con la muñeca (lo cual indica que el codo está más cerca del hombro o del punto de conexión del brazo de lo que lo está la muñeca).
Distal	Lejos del origen de la parte del cuerpo o el punto de fijación de una extremidad al tronco del cuerpo		La rodilla está en posición distal en relación con el muslo.
Superficial (periférico)	Hacia o en la superficie corporal		La piel está en posición superficial en relación con el esqueleto.
Profundo (central)	Alejado de la superficie corporal; más interno		Los pulmones están en posición profunda en relación con la caja torácica.

Figura 2.39 Términos de orientación y dirección del cuerpo utilizados en anatomía descriptiva

Los **<u>términos regionales</u>** (figura 2.40) son los nombres de áreas corporales específicas, que están relacionadas con un gran número de hitos visibles en la superficie corporal.

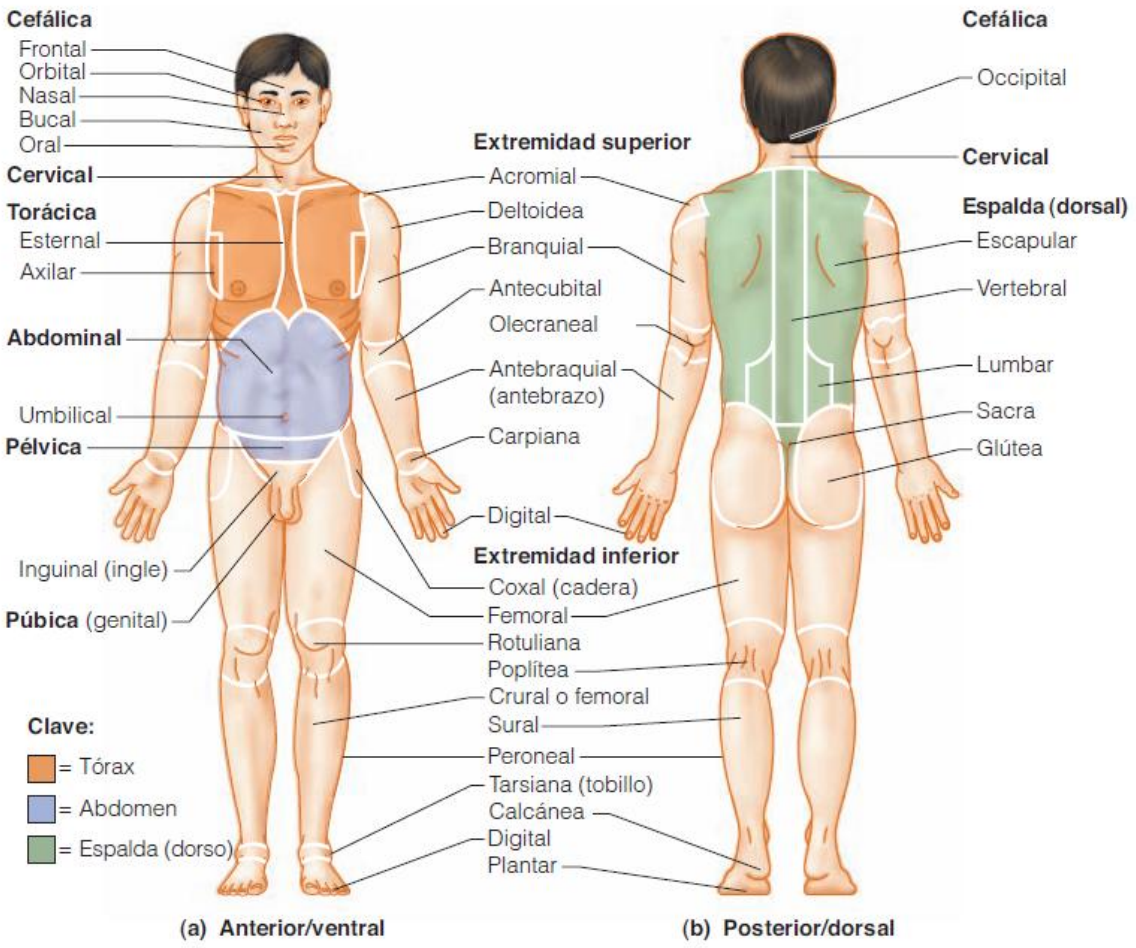

Figura 2.40 Términos regionales del cuerpo utilizados en anatomía descriptiva

HITOS CORPORALES ANTERIORES

• Abdominal: parte anterior del tronco por debajo de las costillas.
• Acromial: punto del hombro.
• Antebraquial: antebrazo.
• Antecubital: superficie anterior del codo
• Axilar: axila.
• Braquial: brazo.
• Bucal: boca.
• Carpiana: muñeca.
• Cervical: región del cuello.
• Coxal: cadera.
• Crural: pierna.
• Deltoidea: curva del hombro formada por el gran músculo deltoides.
• Digital: dedos de la mano y de los pies.
• Esternal: área del esternón.
• Femoral: muslo.
• Inguinal: área donde los muslos se unen al tronco;ingle.
• Malar: área de las mejillas.
• Nasal: área de la nariz.
• Orbital: área de los ojos.
• Pélvica: área por encima de la pelvis en la parteanterior.
• Peroneal: parte lateral de la pierna.
• Púbica: región genital.
• Rotuliana: rodilla anterior.
• Tarsiana: región del tobillo.
• Torácica: tórax.
• Umbilical: ombligo.

HITOS CORPORALES POSTERIORES

• Calcánea: talón del pie.
• Cefálica: cabeza.
• Escapular: región de los omoplatos.
• Femoral: muslo.
• Glútea: nalgas.
• Lumbar: área de la espalda entre las costillas y la cadera.
• Occipital: superficie posterior de la cabeza.
• Olecraneal: superficie posterior del codo.
• Poplítea: área posterior de la rodilla.
• Sacra: área entre las caderas.
• Sural: superficie posterior de la parte inferior de la pierna; la pantorrilla.
• Vertebral: área de la espina dorsal.
• La región plantar, o la planta del pie, que se encuentra en realidad en la superficie inferior del cuerpo, se ilustra junto con los hitos corporales posteriores.

Puesto que el cuerpo es tridimensional, podemos hacer referencia a **tres tipos de planos o cortes** (figura 2.41) que forman ángulo recto entre sí.

- Una **sección sagital** es un corte a lo largo del plano **longitudinal** del cuerpo que lo divide así en partes derecha e izquierda.
  En caso de que el corte se realice por el plano medio del cuerpo y las partes derecha e izquierda tengan igual tamaño, se denominará **sección mediana** o **sagital media.**
- La **sección frontal** se corta en un plano longitudinal que divide el cuerpo (o un órgano) en partes anterior y posterior. También se llama **sección coronal.**
- Una **sección transversal** es un corte que sigue un plano horizontal y divide con ello el cuerpo o el órgano en partes superior e inferior.

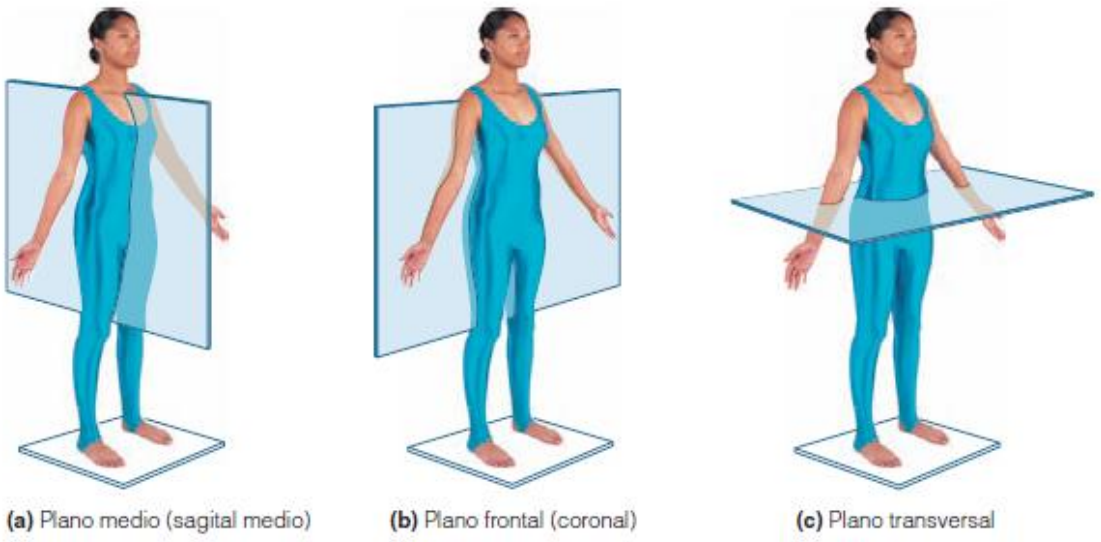

Figura 2.41 Planos del cuerpo utilizados en anatomía

La sección de un cuerpo o un órgano en planos diferentes resulta en vistas muy diferentes. Por ejemplo, la sección transversal del tronco al nivel de los riñones mostraría con gran claridad su estructura en u corte transversal; una sección frontal del tronco mostraría una vista diferente de la anatomía del riñón y una sección sagital media no incluiría los riñones en absoluto.

Los libros de texto de anatomía y fisiología suelen describir dos conjuntos de cavidades internas en el cuerpo (figura 2.42), llamadas cavidad dorsal y cavidad ventral, que ofrecen diferentes grados de protección a los órganos que se encuentran en su interior.
Puesto que estas cavidades difieren en el modo de desarrollo embriológico y en sus membranas de revestimiento, muchos libros de anatomía no identifican la cavidad dorsal o neural del cuerpo como una cavidad corporal interna.

Cavidad dorsal del cuerpo: la cavidad dorsal del cuerpo se compone de dos subdivisiones continuas. La cavidad craneana es el espacio en el interior de los huesos del cráneo donde se encuentra bien protegido el cerebro. La cavidad medular se extiende desde la cavidad craneana casi hasta el final de la columna vertebral y en ella se aloja la médula espinal, continuación del cerebro, protegida por las vértebras que la rodean.

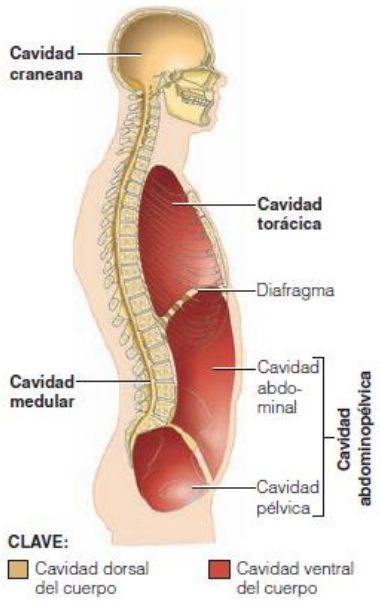

Figura 2.42 Representación de las cavidades corporales

Cavidad ventral del cuerpo: la cavidad ventral del cuerpo es mucho mayor que la cavidad dorsal y contiene todas las estructuras del tórax y el abdomen (las vísceras que se encuentran en dichas regiones). Al igual que la cavidad dorsal, la cavidad ventral está subdividida por un músculo en forma de cúpula, el diafragma, que separa la cavidad torácica superior, que aloja pulmones, corazón y otros órganos, del resto de la cavidad ventral. Una región central llamada mediastino separa los pulmones en cavidades derecha e izquierda en la cavidad torácica y aloja el corazón, la tráquea y otras vísceras.

La cavidad situada bajo el diafragma es la cavidad abdominopélvica, que puede subdividirse en cavidad abdominal superior (donde se encuentran estómago, hígado, intestinos y otros órganos) y cavidad pélvica inferior, con órganos reproductores, vejiga y recto, aunque no hay una estructura física real que divida dicha cavidad abdominopélvica.

ÓRGANOS Y SISTEMAS RELACIONADOS CON EL MOVIMIENTO HUMANO Y DESEMPEÑO MOTRIZ. ADECUACIÓN A CADA TIPO DE ACTIVIDAD ARTÍSTICA.

El **aparato locomotor**, formado por el **sistema muscular**, el **sistema óseo** y las **articulaciones**, es el responsable del movimiento del cuerpo. Huesos, articulaciones y músculos son interdependientes entre ellos; De no estar el esqueleto revestido de músculos, no sería nada más que un manojo de huesos parecido a una marioneta; mientras que sin articulaciones el cuerpo sería rígido e inmóvil. No obstante el aparto locomotor requiere de otras estructuras para que su función locomotora se lleve a cabo.

Los ***músculos*** que se revelan como la parte activa del movimiento, son los músculos esqueléticos; y representan el 40% de nuestro peso total, se unen a los huesos mediante los

tendones y los mueven ejercitando presión. El ***cerebro*** ejerce el control (figura 2.43) del movimiento muscular. Ya sea inconsciente o voluntario, cada movimiento es el resultado de una señal nerviosa que llega a un musculo en particular (figura 2.44).

Otra conexión entre el cerebro y el movimiento corporal es un sistema de vigilancia interno, los ***propioreceptores***, éstos son un tipo de receptores sensoriales situados en músculos y tendones que recogen información acerca del grado de estiramiento de los mismos. Esta información nos permite tener sentido del equilibrio y conciencia de la posición que tienen las distintas partes del cuerpo.

A los anteriores sistemas se le unen entre otros el ***cerebelo***, recibe información de los órganos del equilibrio, controla la postura corporal, el aprendizaje motor y el movimiento ocular entre otros, *el **sistema cardiovascular**, el **aparato respiratorio**, el **aparato digestivo***, puesto que el aparato locomotor requiere como todas las estructuras vitales, nutrientes y oxígeno para su funcionamiento; y como no el ***oído interno*** donde reside el sentido del equilibrio.

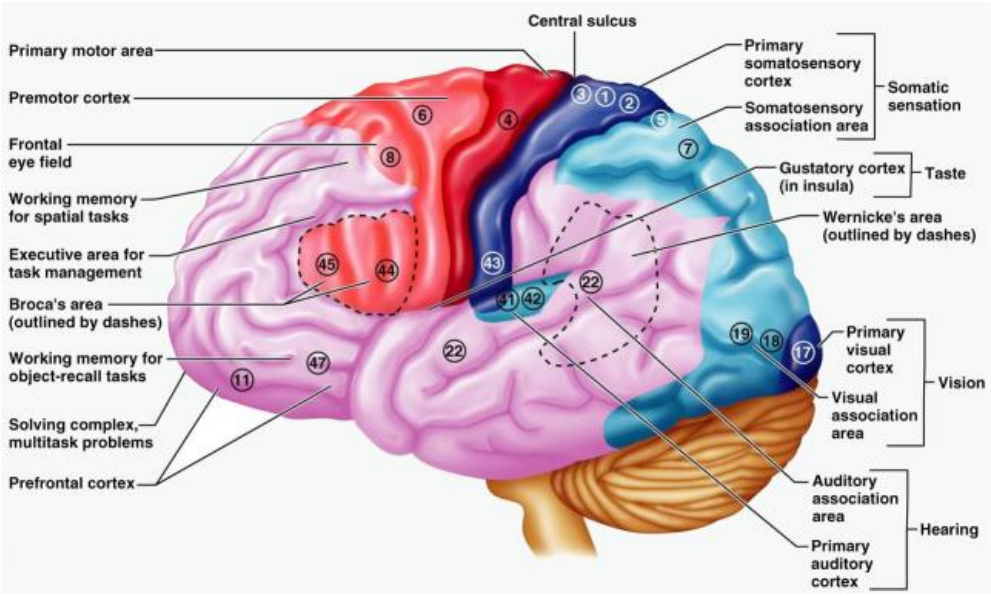

Figura 2.43 El acto voluntario se origina en cerebro el área motora primaria (área 4)*, Como consecuencia de asociaciones cerebrales*

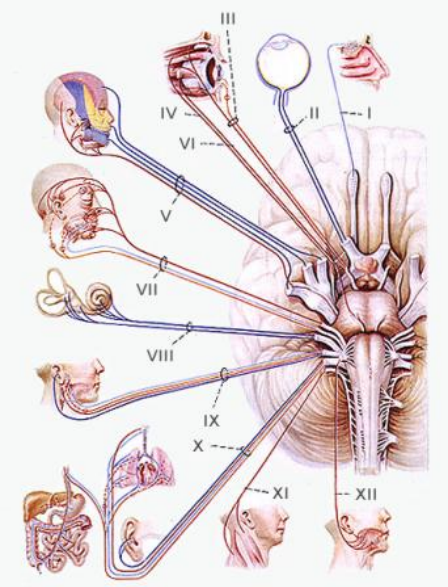

Figura 2.44 Representación de los nervios craneales; parten del cráneo y son 12 pares. Algunos son sensitivos (Olfatorio, óptico y vestibulococlear,), otros motores (Oculomotor, troclear, abducen y espinal), otros mixtos (Trigémino, vago, facial, glosofaríngeo e hipogloso)

Los motores somáticos se encargan de los movimientos de los músculos del rostro, los ojos, la lengua, la faringe y el cuello.

MOVIMIENTOS REFLEJOS

Muchos de nuestros movimientos (figura 2.45) se producen y coordinan a nivel de la médula espinal (o de otros centros del encéfalo) antes de llegar al cerebro. Se les conoce como arcos reflejos. Ejemplos de arcos reflejos son:

- Movimientos automáticos de evitación de daños

- Movimientos de relajación de músculos antagonistas

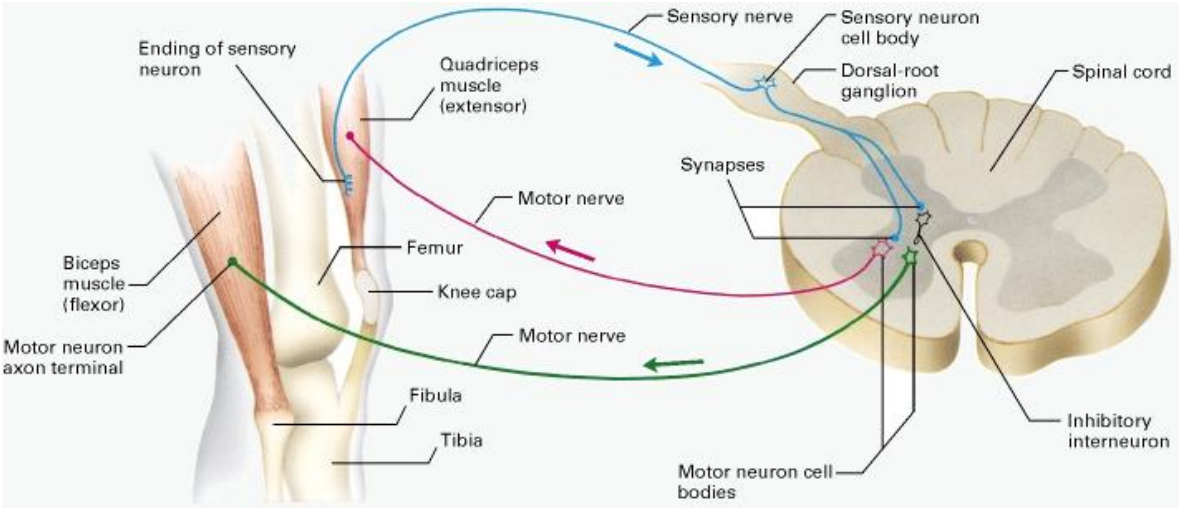

Figura 2.45 Representación de un movimiento reflejo

LA SALUD, LOS HÁBITOS DE VIDA SALUDABLES EN EL MUNDO ARTÍSTICO Y SUS BENEFICIOS.

Los hábitos de vida saludable en el mundo **artístico son los mismos que para cualquier persona que quiera mantener un buen estado de salud.**

CUIDADO DEL APARATO DIGESTIVO .

- Llevar una dieta saludable
- Consumo de fibra: No es nutritiva pero ayuda a regular el tránsito intestinal y sin ella aumentan los cánceres de digestivo. Propicia una flora intestinal adecuada
  Ingestión de alimentos en varias tomas a lo largo del día: Mejora eficacia del digestivo. Previene patologías de las glándulas digestivas
- No ingerir azúcares solubles en grandes cantidades: Pueden producir a largo plazo diabetes
- No tomar alcohol en exceso: Daña el hígado y cerebro
- No tomar exceso de sal.: Aumenta presión sanguínea que causa problemas circulatorios. Aumenta el gasto renal
- Evitar conservantes, colorantes y otros aditivos: Pueden ser tóxicos o producir reacciones alérgicas
- Evitar sustancias tóxicas en los procesos de manipulación alimentaria:
  - Envasado
  - Contaminación microbiana
  - Contaminación química
  - Tratamientos del alimento (hormonas en animales, pesticidas en plantas)

CUIDADO DEL APARATO RESPIRATORIO

- Ventilación adecuada: Recambio del aire en espacios cerrados para evitar acumulación de tóxicos o microbios trasmisibles por el aire.
- Evitar ambientes contaminados. : Evitar en lo posible la contaminación del aire que se produce sobre todo en ciudades y centros industriales como consecuencia del vertido de gases contaminantes. También es muy importante (en muchos casos más importantes y menos conocidos) la contaminación en interiores por humos, tabaco, disolventes o productos emitidos por máquinas o tejidos.
- Alimentación adecuada: Muy importante para el correcto funcionamiento del sistema y sus defensas.
- Protegerse vías aéreas en caso de frío intenso.
- Respirar por la nariz: Calienta el aire, lo humidifica, limpia de impurezas, elimina patógenos
- No protegerse en demasía si las circunstancias no lo requieren: Como en otras circunstancias el excesivo cuidado debilita el sistema y lo hace más propenso a daños y enfermedades.
- Lavarse las manos frecuentemente en caso de sospecha de posibles trasmisiones microbianas
- Evitar aglomeraciones: Posible fuente de microorganismos
- Taparse boca y nariz al toser y estornudar: Previene contagios en otras personas

CUIDADO DEL APARATO CARDIOVASCULAR

- Ejercicio diario: Ejercicio físico de intensidad moderada Mejora el sistema circulatorio en general. Lo robustece
- Correcta alimentación
  - Bajos niveles de grasas saturadas, ácidos grasos trans y colesterol Evitan el riesgo de aterosclerosis
  - Bajos niveles de sal: Evitan el aumento de presión sanguínea
  - Bajos niveles de azúcar: Evitan diabetes
  - Una alimentación adecuada disminuye el gasto cardiaco y el riesgo de trombos
- Cuidado en enfermedades pulmonares que puedan afectar al corazón Determinadas infecciones pulmonares pueden contagiarse al corazón
- Tranquilidad
  Evitar situaciones estresantes continuas

CUIDADO DEL APARATO EXCRETOR

- Beber abundante líquido. Preferiblemente agua: Las aguas normales aptas para el consumo son aptas para esta función. No tiene sentido comprar aguas minerales embotelladas porque tengan mayor calidad. Las aguas con abundancia de sales pueden aumentar algo el riesgo de cálculos

- Bebidas con complementos minerales en el caso de pérdida de sales abundantes
  En casos como una excesiva sudoración o diarrea prolongada se pierden muchas sales minerales por la piel o el digestivo. En estas circunstancias el riñón no puede mantener niveles de electrolitos adecuados en sangre y es aconsejable complementarlos en la ingesta.
- Medidas higiénicas y preventivas frente a enfermedades. Cuidado con contacto sexual

Pueden tomarse medidas también para disminuir la probabilidad de lesiones o enfermedades relacionadas con los órganos del aparato locomotor:

A/ ENTRENAMIENTO

El entrenamiento adecuado tiene como finalidad la mejora de la calidad del movimiento y el mantenimiento de la salud. Permite mejoras en flexo-elasticidad, fuerza y coordinación.
Podemos diferenciar tres tipos de entrenamiento:

- Entrenamiento de fuerza y velocidad.
- Entrenamiento de resistencia.
- Entrenamiento de elasticidad y flexibilidad.

B/ CALENTAMIENTO

El calentamiento es un proceso de acondicionamiento físico que prepara al organismo para una sesión de esfuerzo físico.
Cuando un músculo esta frío, los vasos sanguíneos que llegan hasta él solo aportan la cantidad de sangre necesaria para mantener un nivel de actividad que llamamos "de base", pero a medida que vamos haciendo trabajar a dicho músculo, estos vasos se van dilatando permitiendo la llegada de más cantidad de sangre que transporta oxigeno, glucosa y otros elementos necesarios para servir de combustible a las células que forman las fibras musculares y que estas puedan realizar su función.
Si iniciamos el ejercicio intenso sin calentamiento previo, no damos tiempo a que se produzca la dilatación de los vasos sanguíneos y, durante esos primeros momentos, el músculo no podrá trabajar correctamente por falta de combustible.y tendrá menor capacidad tanto de contracción como de estiramiento. De hecho, el mayor numero de lesiones musculares que se producen durante el ejercicio de la elasticidad y flexibilidad tiene lugar en estos primeros momentos del entrenamiento.

CUIDADO DE LA POSTURA CORPORAL

Dado que el cuerpo humano puede adoptar infinidad de posturas, es posible hablar de ciertas posturas corporales deseadas o beneficiosas.
Se considera que una buena postura corporal es aquella en que el cuerpo se mantiene erguido y con la espalda recta, lo que permite tener una oxigenación adecuada y evitar los problemas de columna y de los músculos.
El cuerpo excesivamente inclinado hacia delante, en cambio, dificulta la respiración, comprime los órganos de la digestión y puede generar problemas como escoliosis o lumbago.
Mantener la espalda erguida también es importante para tener una buena postura corporal cuando la persona se encuentra sentada (por ejemplo, frente al monitor de la computadora).

Es importante saber también que existen diversos tipos de factores que pueden afectar a la postura corporal que tenga una persona.

Por un lado, están los de tipo interno como pueden ser los fisiológicos y hereditarios, que tienen que ver con el tono muscular o la longitud de las extremidades, o bien los emocionales, que harán que esté más o menos erguida en base a su tristeza o alegría.

Por otro lado, hay factores externos que determinan la citada postura de un individuo.
En este caso, tendríamos que resaltar el conjunto de consejos e información que sepa acerca de cómo debe ser la misma o bien la silla en la que se siente, la cama en la que duerma o incluso el tamaño y el peso la mochila que lleve a su espalda.
La postura corporal correcta, en definitiva, implica la alineación simétrica y proporcional de los segmentos corporales alrededores del eje de la gravedad.
De este modo, el sujeto no exagera la curva lumbar, dorsal o cervical, sino que conserva las curvas fisiológicas normales de la columna vertebral.

El no tener una buena postura corporal es importante establecer que no sólo traerá consigo molestias o dolores de diverso alcance sino que además puede degenerar en patologías de mayor calado tales como las siguientes (figura 2.46):

- **Escoliosis:** una de las consecuencias más comunes es esta, que podemos definir básicamente como una desviación de la columna vertebral en forma de S o de C.
- **Lordosis**, que viene a ser un aumento considerable de lo que sería la curva posterior que hay en la columna. Esto se traduce en el hecho de que el individuo que la sufra parecerá que está inclinado hacia atrás.
- **Cifosis**, que podemos establecer que viene a manifestarse en la aparición de lo que todos conocemos como joroba.

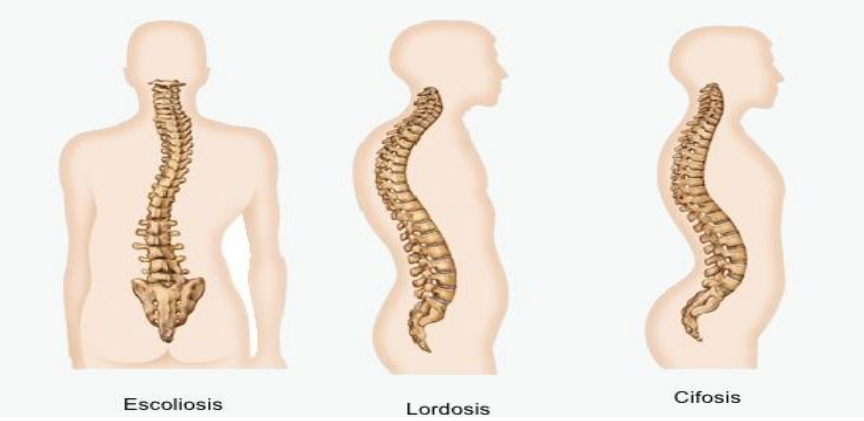

Figura 2.46 Enfermedades que tienen relación con vicios posturales son: escoliosis (la columna se mueve a un lado) lordosis (curvatura excesiva en la zona lumbar) y cifosis (curvatura de la espalda de 45º o más originando una joroba)

CONSECUENCIAS NEGATIVAS QUE TIENEN, SOBRE DIFERENTES ÓRGANOS Y SISTEMAS DEL CUERPO HUMANO, UNA INADECUADA Y MALA PRÁCTICA FÍSICA.

El deporte puede ser una fábrica de lesiones, si no se realiza de la manera y en las condiciones adecuadas. No existe una única definición para lesión deportiva, si bien es cierto todas ellas la entienden como un accidente traumático o patología derivados de una mala práctica deportiva.

Las causas más frecuentes de consecuencias negativas de una mala práctica física son:

- Falta de conocimientos básicos sobre la actividad que se practica.
- Falta de entrenamiento.
- Escaso dominio de la técnica.
- Calentamiento insuficiente o mal realizado.
- Exceso de confianza
- Edad para esa actividad física.
- Mala higiene postural.
- Gestos deportivos no adecuados.
- El clima.
- Mala alimentación y/o nutrición.
- Falta de sueño o fatiga.

- Entrenamiento no adecuado.
- Falta de respeto a las reglas derivadas de esa actividad física.
- Vuelta prematura a la actividad física tras una lesión anterior.

Dentro de la curación de una lesión encontramos diferentes fases; en el caso de que hablemos de una lesión muscular, podemos distinguir:

1. Fase inflamatoria aguda: se caracteriza por enrojecimiento de la zona, acompañado de calor, tumefacción, dolor e hinchazón; y a veces impotencia funcional.
2. Fase de curación y cicatrización: dura entre dos y seis semanas en general y está relacionada con la reparación de tejidos.
3. Fase de maduración: organización y remodelación de las fibras de colágeno.

Hay que tener en cuenta que los efectos negativos no son solo físicos sino que también podemos incluir, pérdida de identidad, miedo y ansiedad, falta de confianza y disminución del rendimiento.

EL CUERPO HUMANO Y LOS FACTORES QUE LO CARACTERIZAN.

El cuerpo humano no es una suma de órganos y sistemas, sino una unidad organizada que funciona en forma armónica de acuerdo con las condiciones ambientales e intercambia materia y energía con el medio. Este intercambio es permanente y asegura su supervivencia. Salvo algunas diferencias entre los géneros, todos compartimos el mismo diseño anatómico.

Los seres humanos somos mamíferos, tenemos sangre caliente y pelo en el cuerpo. Y como casi todos los mamíferos somos vivíparos y producimos leche para alimentar a las crías. Como primates no somos los únicos en mantenernos erguidos, pero está claro que nuestro equilibrio en dos piernas no tiene rival. Al igual que nuestros parientes primates tenemos visión estereoscópica (además muchos de ellos también distinguen el color).

Sin embargo el cuerpo humano que tardo algunos millones de años en evolucionar después de separarnos de nuestros parientes destaca por importantes diferencias:

- Las manos se especializan en muchas tareas y son diestras en el uso de diferentes herramientas.
- Los pies han sido modificados para mantener todo el peso del cuerpo en movimiento.
- El cerebro humano continuó creciendo durante su evolución y es bastante mayor en proporción al cuerpo, que en cualquier otra especie comparable.

ACTIVIDADES RELACIONADAS CON LA ORGANIZACIÓN BÁSICA DEL CUERPO HUMANO Y SU RELACIÓN CON LA SALUD

1. Define anatomía y fisiología.
2. El hidrógeno y el nitrógeno son dos de los cuatro elementos que componen el grueso de la estructura celular. ¿Cuáles son los otros dos?
3. ¿Cómo explicarías el sentido del término célula tipo a un compañero de clase?
4. Define célula y orgánulo.
5. ¿En qué se diferencian el citosol y el citoplasma?
6. Algunas proteínas flotan libremente en la fase lipídica de la membrana mientras que otras están ancladas en ubicaciones específicas. ¿Qué podría servir como estructuras de anclaje en el último caso?
7. Describe la estructura general y la función de la membrana plasmática.
8. ¿Por qué los fosfolípidos (que constituyen la base de las membranas celulares) se organizan en una estructura de doble capa, cola con cola, en un medio acuoso?
9. ¿Cuál es la función general del núcleo de la célula?
10. ¿Qué es la envoltura nuclear?
11. ¿Qué componente del núcleo contiene los genes?
12. Describe la composición general y la función del citosol y las inclusiones del citoplasma.
13. Completa los diferentes dibujos:

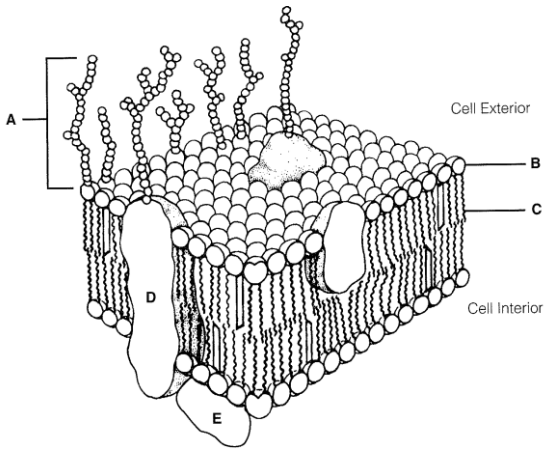

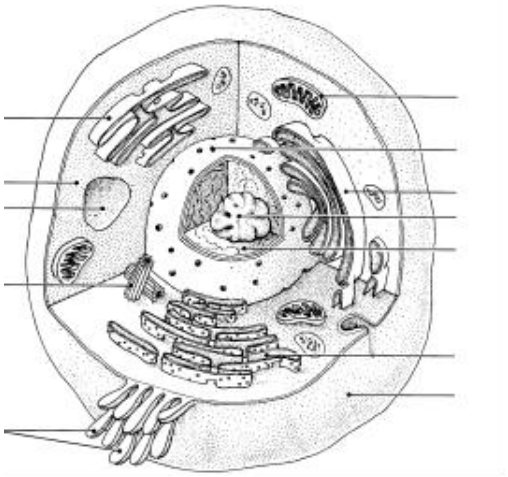

14. Nombra los orgánulos celulares y explica la función de cada uno.
15. ¿Qué dos orgánulos son sacos de enzimas y cuál es la función de cada uno de ellos?
16. ¿En qué orgánulo se desarrolla principalmente la síntesis de ATP?

---

17. Aunque las células tienen diferencias que reflejan sus funciones especiales en el cuerpo, ¿qué habilidades funcionales muestran todas las células?

18. Define tejido. Haz una lista con los cuatro tipos de tejido principales. ¿Cuál de estos tipos está más distribuido en el cuerpo?

19. Describe las características generales de los tejidos epiteliales.

20. ¿Qué dos criterios se utilizan para clasificar los tejidos epiteliales?

21. Haz una lista con sus funciones más importantes y da ejemplos de cada uno.

22. ¿Qué diferencias hay entre las glándulas endocrinas y exocrinas en cuanto a estructura y función?

23. ¿Dónde se encuentra el epitelio ciliado y qué papel desempeña?

24. ¿En qué se diferencian significativamente los tejidos conectivos de otros tejidos?

25. ¿Cuáles son las características estructurales generales de los tejidos conectivos? Cita un tejido conectivo con (1) una matriz líquida suave y (2) una matriz dura y fuerte.

26. ¿Cuáles son las funciones de los tejidos conectivos? ¿Cómo se reflejan sus funciones en sus estructuras?

27. ¿Cuál es la función del tejido muscular?

28. Di dónde se localizaría cada uno de los tres tipos de tejido muscular en el cuerpo. ¿Qué quiere decir la frase “la acción de los músculos lisos es involuntaria?”.

29. La división celular normalmente cede dos células hijas, cada una con un núcleo. ¿Cómo se explica que las células del músculo esquelético tengan varios núcleos?

30. De los tres tipos de tejido muscular, ¿cuál es estriado? ¿Cuál es voluntario?

31. ¿Cuál es la función principal de una neurona? Haz un dibujo y señala sus partes.

32. Clasifica las neuronas según los distintos criterios.

33. Haz una tabla o esquema con los principales tipos de células gliales.

34. Explica los componentes del plasma sanguíneo.

35. Haz un esquema con las células sanguíneas y sus funciones.

36. ¿En cuál de los siguientes tipos de tejido podrías esperar encontrar células de cubilete?

    a. Simple cuboidal.
    b. Simple columnar.
    c. Simple escamoso.
    d. Estratificado escamoso.
    e. Transicional.

    Un epitelio “construido” para aguantar fricciones es

    a. simple escamoso.
    b. estratificado escamoso.
    c. simple cuboidal.
    d. simple columnar.
    e. pseudoestratificado.

    ¿Qué tipo de tejido conectivo actúa como una esponja ab-

37. ¿Cuál de los términos siguientes describe al músculo cardiaco?

a. Estriado.
b. Discos intercalados.
c. Multinucleado.
d. Involuntario.
e. Ramificado.

---

38. Enumera los once sistemas de órganos del cuerpo; describe brevemente la función de cada uno de ellos y, a continuación, nombra dos órganos de cada sistema o aparato.

39. ¿A qué nivel de organización estructural se encuentra el estómago? ¿A qué nivel se encuentra una molécula de glucosa?

40. ¿Qué aparato incluye la tráquea, los pulmones, la cavidad nasal y los bronquios?

41. Respuesta múltiple:

Considera los siguientes niveles: (1) químico; (2) tisular; (3) órgano; (4) celular; (5) orgánico; (6) sistémico. ¿Cuáles de las siguientes opciones enumera los niveles en orden de complejidad en aumento?

a. 1, 2, 3, 4, 5, 6
b. 1, 4, 2, 5, 3, 6
c. 3, 1, 2, 4, 6, 5
d. 1, 4, 2, 3, 6, 5
e. 4, 1, 3, 2, 6, 5

42. Respuesta múltiple:

Los términos anatómicos que se aplican a la parte posterior del cuerpo en la posición anatómica incluyen:

a. ventral y anterior.
b. espalda y trasero.
c. posterior y dorsal.
d. cabeza y lateral.

43. ¿Qué tipo de corte separaría los ojos?

44. Las áreas axilar y acromial se encuentran en el área general del hombro. ¿A qué área específica del cuerpo se aplica cada uno de estos términos?

45. ¿Qué tipo de sección cortaría el cerebro en partes anterior y posterior?

46. Si quisiera separar la cavidad torácica de un cadáver de su cavidad abdominal, ¿qué tipo de sección realizaría?

47. De la médula espinal, el intestino delgado, el útero y el corazón, ¿cuáles se encuentran en la cavidad dorsal del cuerpo?

48. En qué superficie corporal se encuentra cada uno de los siguientes: nariz, pantorrilla, orejas, ombligo, uñas.

49. Usando los términos que se indican a continuación, rellena los espacios en blanco con el término correcto.

anterior	superior	medial	proximal	superficial
posterior	inferior	lateral	distal	profundo

El corazón está situado en posición _____ con respecto al diafragma.

Los músculos se encuentran en posición _____ en relación con la piel.

El hombro se encuentra en posición _____ en relación con el codo.

En posición anatómica, el pulgar se encuentra en posición _____ en relación con el índice.

La región vertebral se encuentra en una posición _____ con respecto a la región escapular.

La región glútea se encuentra en posición

Une el término anatómico correcto (columna B) con el nombre común (columna A) para las regiones del cuerpo que se indican a continuación.

Columna A	Columna B
_____ nalgas	a. inguinal
_____ espalda	b. frontal
_____ hombro	c. dorsal
_____ delante del codo	d. lumbar
_____ dedos del pie	e. glútea
_____ ingle	f. antecubital
_____ frente	g. plantar
_____ parte baja de la espalda	h. digital
_____ planta del pie	i. escapular

uerpo. Un neurocirujano ordena una punción lumbar para un paciente. ¿En qué cavidad del cuerpo se insertará la aguja?

a. Ventral.

b. Torácica.

c. Dorsal.

d. Craneana.

e. Pélvica.

50. Completa el dibujo indicando las distintas regiones señaladas.

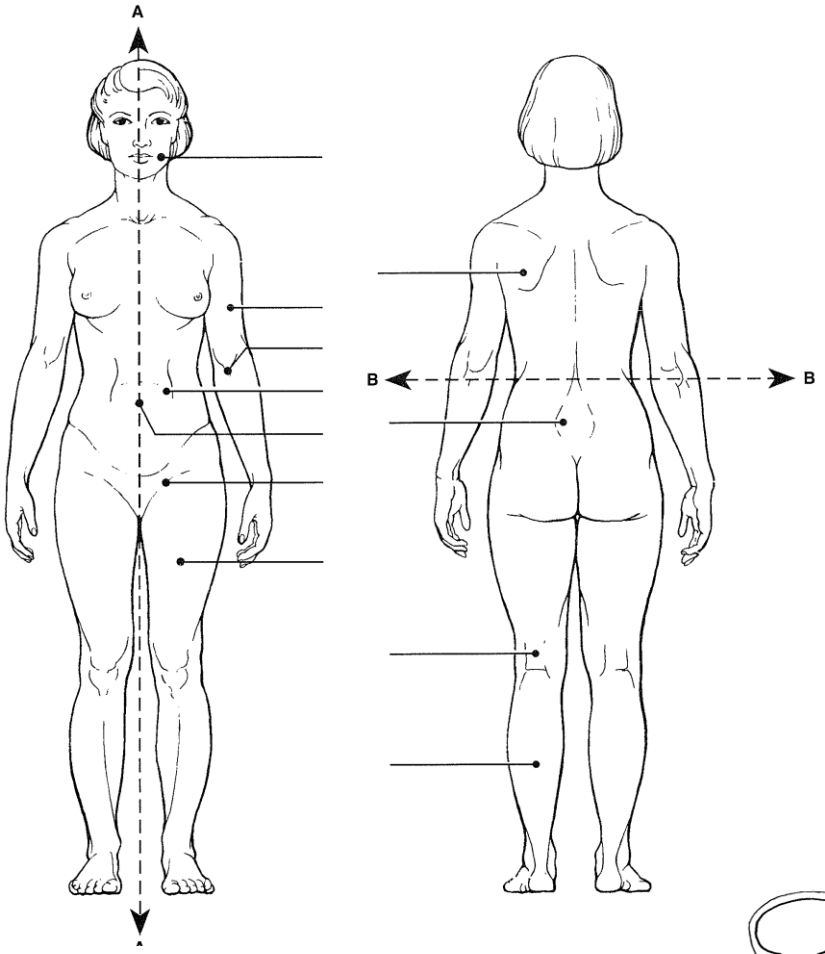

51. Completa los diferentes dibujos:

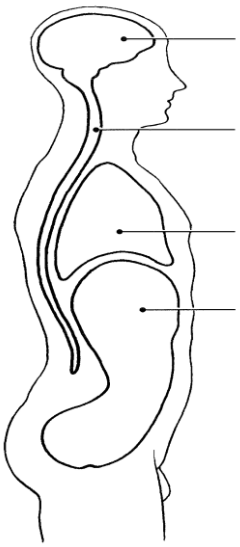

52. Indica el tipo de tejido representado en cada dibujo:

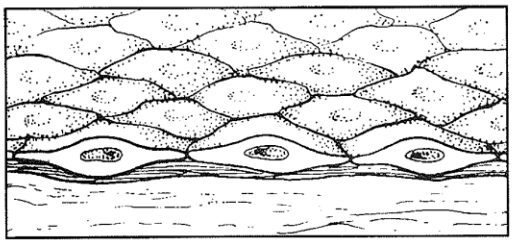

A _____

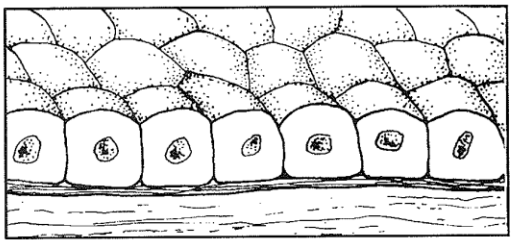

B _____

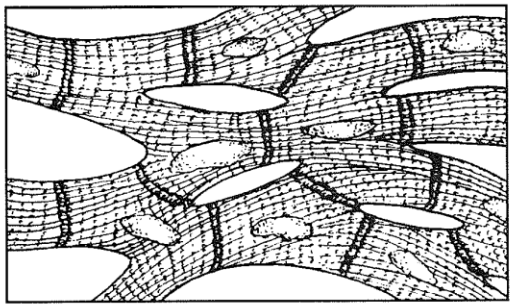

C _____



D _____

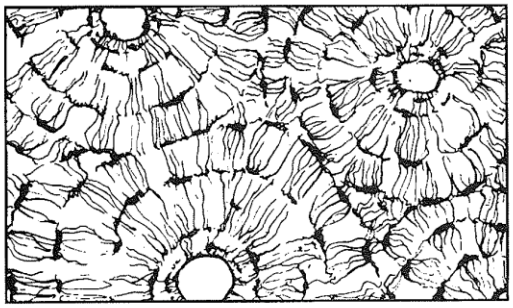

E _____



F _____

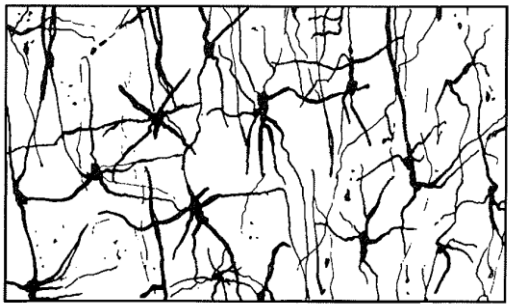

G _____

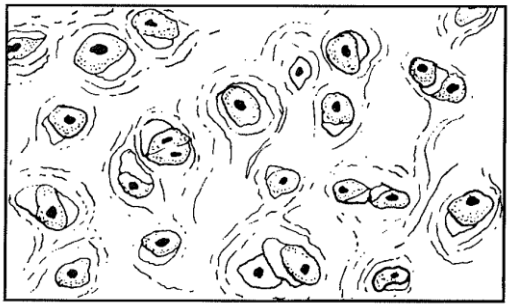

H _____

BIBLIOGRAFÍA

Gray Anatomía para estudiantes Richard L. Drake Wayne Volg y Adam W. M. Mitchell (Editorial Elsevier)

Anatomía Humana Martini, Timmons y Tallitsch (Editorial Pearson)

Anatomía y fisiología humana N Marieb Elaine (Editorial Pearson)

Fisiología Humana Stuart Ira Fox (Editorial Mc Graw Hill)

Fisiología y Metodología del entrenamiento Verónique Villat (Editorial Paidotribo)